



**MINISTÉRIO DA EDUCAÇÃO
UNIVERSIDADE FEDERAL DE SERGIPE
NÚCLEO DE MEDICINA VETERINÁRIA**

**TRABALHO DE CONCLUSÃO DO ESTÁGIO
SUPERVISIONADO OBRIGATÓRIO NA ÁREA DE CLÍNICA
E CIRURGIA DE PEQUENOS ANIMAIS**

**ASPECTOS CLÍNICOS E EPIDEMIOLÓGICOS DAS NEOPLASIAS E
HIPERPLASIAS MAMÁRIAS EM CADELAS E GATAS – RELATO DE
SEIS CASOS**

LETÍCIA VASCONCELOS ANDRADE

NOSSA SENHORA DA GLÓRIA – SERGIPE

2020

Letícia Vasconcelos Andrade

Trabalho de Conclusão do Estágio Supervisionado Obrigatório na área de Clínica Médica de Pequenos Animais e Cirurgia de Pequenos Animais

Aspectos Clínicos e Epidemiológicos das Neoplasias e Hiperplasias Mamárias em Cadelas e Gatas – Relato de Seis Casos

Trabalho apresentado à Coordenação do curso de Medicina Veterinária da Universidade Federal de Sergipe como requisito parcial para obtenção do título de Médico Veterinário.

Orientador Pedagógico: Professora Dra. Geyanna Dolores Lopes Nunes

Nossa Senhora da Glória – Sergipe

2020

LETÍCIA VASCONCELOS ANDRADE

RELATÓRIO DO ESTÁGIO SUPERVISIONADO OBRIGATÓRIO NA ÁREA DE
CLÍNICA MÉDICA DE PEQUENOS ANIMAIS E CIRURGIA DE PEQUENOS
ANIMAIS

Aprovado em ____/____/____

Nota: _____

Banca Examinadora:

Prof. Dra. Geyanna Dolores Lopes Nunes
Núcleo de Medicina Veterinária – UFS – Sertão
(Orientadora)

Profa. Dra. Monalyza Cadore Gonçalves
Núcleo de Medicina Veterinária – UFS – Sertão

M.V. Me. Felipe Kunz Adams
Núcleo de Medicina Veterinária – UFS – Sertão

Nossa Senhora da Glória - Sergipe

2020

IDENTIFICAÇÃO

ALUNA: Letícia Vasconcelos Andrade

MATRÍCULA Nº: 201500433555

ORIENTADOR: Prof^ª. Dra. Geyanna Dolores Nunes

LOCAIS DO ESTÁGIO:

1- Hospital Veterinário Universitário Prof. Ivon Macêdo Tabosa - Universidade Federal de Campina Grande - Campus de Patos

Endereço: Avenida Universitária, S/N, Bairro Santa Cecília na Cidade de Patos – Paraíba.

Carga horária: 320 horas

2- Hospital de Medicina Veterinária Prof. Renato Rodenburg de Medeiros Neto- HOSPMEV – Universidade Federal da Bahia

Endereço: Avenida Adhemar de Barros, 500, Bairro Ondina na Cidade de Salvador – Bahia.

Carga horária: 320 horas

COMISSÃO DE ESTÁGIO DO CURSO:

Profa. Dra. Débora Passos Hinojosa Schaffer

Profa. Dra. Monalyza Cadorei Gonçalves

Prof. Dr. Victor Fernando Santana Lima

Profa. Dra. Yndyra Nayan Teixeira Carvalho Castelo Branco

Dedico este trabalho, com muito amor, ao meu vovô José Andrade e vovó Creuza (ambos *in memoriam*), aos meus pais, meus irmãos, minha madrinha Givalda e minha cachorrinha Malu.

AGRADECIMENTOS

Agradeço a Deus por me permitir realizar meu maior sonho, por nunca me desamparar e sempre ouvir minhas orações. A ti, toda honra e toda glória!

Meus agradecimentos também aos meus pais, meus irmãos e minha madrinha Givaldinha por toda confiança, todo amor e por sempre estarem dispostos a me apoiar. Sem vocês nada disso seria possível. Aos meus avós paternos, ambos *in memoriam*, José Andrade e Maria Creuza, por todo amor e todos os momentos que vivemos juntos. Gostaria de tê-los nesse momento, saudades.

À minha família materna e paterna, aos meus padrinhos, ao meu cunhado/amigo Roni, e todos amigos, que mesmo longe estiveram comigo: Layones, Dani, Ranna, Jhenny, Mylena P., Ythanna, Yalle, Mylena S. e Rafinha.

À minha orientadora Geyanna por estar sempre disposta a tirar minhas dúvidas, por me apoiar e me incentivar durante os projetos e em toda essa reta final. Aos professores da graduação, por toda dedicação, todos os momentos juntos e todo apoio nos momentos difíceis, com certeza vocês são os melhores! Aos colegas da universidade por todos os momentos compartilhados e por toda torcida. Agradeço também aos amigos do Gatonet: Maísa, Mary, Brenno, Mayk e Wallison, por todos os momentos vividos. Guardarei vocês para sempre em minha memória.

Ao meu companheiro Daniel, por ter sido um grande amigo ao longo desses cinco anos, e agora por fazer parte de todos os momentos da minha vida. Obrigada por todo carinho, amor e dedicação à nós.

Agradeço também a todos da Clínica Veterinária Bichos&Cia, do CCZ, do Hospital Veterinário da UFCG e do HOSPMEV-UFBA. Com certeza, vocês contribuíram na minha formação profissional. Obrigada por toda paciência, dedicação e por todos os ensinamentos transmitidos.

Meus sinceros agradecimentos a todos!

LISTA DE ABREVIATURAS E SIGLAS

%	Porcentagem
CAAF	Citologia aspirativa por agulha fina
CCE	Carcinoma de células escamosas
cm	Centímetro
Dr.	Doutor
DTUIF	Doença do trato urinário inferior felino
EDTA	Ácido etilenodiamino tetra-acético
ELISA	Ensaio de imunoabsorção enzimática
ESO	Estágio supervisionado obrigatório
EUA	Estados Unidos da América
FeLV	Vírus da leucemia felina
FIV	Vírus da imunodeficiência felina
h	Hora
HM	Hiperplasia mamária
Kg	Quilograma
M. ^a	Mestra
mg	Miligrama
mL	Mililitro
mm	Milímetro
OH	Ovário-histerectomia
PAAF	Punção aspirativa por agulha fina
Prof.	Professor
SC	Subcutâneo
SE	Sergipe
SRD	Sem raça definida
SWAB	Cotonete estéril
TVT	Tumor venéreo transmissível
UFBA	Universidade Federal da Bahia
UFCG	Universidade Federal de Campina Grande
OMS	Organização Mundial de Saúde
T	Tumor primário

N	Linfonodo
M	Metástase

LISTA DE TABELAS

Tabela 1 - Enfermidades e suspeitas clínicas mais evidentes em cães, distribuídas por sistema acometido e sexo do animal, observadas na Clínica Médica de Pequenos Animais, do Hospital Veterinário da Universidade Federal de Campina Grande, durante os meses de julho e agosto de 2019.	20
Tabela 2 - Enfermidades e suspeitas clínicas mais evidentes em gatos, distribuídas por sistema acometido e sexo do animal, observadas na Clínica Médica de Pequenos Animais, do Hospital Veterinário da Universidade Federal de Campina Grande, durante os meses de julho a agosto de 2019.	22
Tabela 3 - Tabela totalizando quantidade de exames solicitados aos pacientes da Clínica Médica de Pequenos Animais do Hospital Veterinário da Universidade Federal de Campina Grande.	24
Tabela 4 - Tabela agrupando as cirurgias acompanhadas em cães no período de setembro a novembro de 2019, no setor de Clínica Cirúrgica de Pequenos Animais do HOSPMEV da Universidade Federal da Bahia.	29
Tabela 5 - Agrupamento das cirurgias acompanhadas em gatos no período de setembro a novembro de 2019, no setor de Clínica Cirúrgica de Pequenos Animais do HOSPMEV da Universidade Federal da Bahia.	30
Tabela 6 - Tabela totalizando quantidade de exames solicitados aos pacientes caninos e felinos da Clínica Cirúrgica de Pequenos Animais do HOSPMEV da Universidade Federal da Bahia.	32
Tabela 7 - Estadiamento para neoplasias mamárias em cadelas.	40
Tabela 8 - Estadiamento para neoplasias mamárias em gatas.	40
Tabela 9 - Localização e tamanho dos nódulos mamários encontrados na quinta paciente, gata SRD, atendida na Clínica Médica de Pequenos Animais do Hospital Veterinário da Universidade Federal de Campina Grande – Campus Patos.	49

LISTA DE QUADROS

Quadro 1 - Resumo das principais características obtidas durante o exame clínico dos pacientes neoplasias e hiperplasias mamárias, na Clínica Médica de Pequenos Animais do Hospital Veterinário da Universidade Federal de Campina Grande – Campus Patos.	51
--	----

LISTA DE FIGURAS

Figura 1 - Recepção da Clínica Médica de Pequenos Animais do Hospital Veterinário da Universidade Federal de Campina Grande – Campus Patos.	16
Figura 2 - Consultório padrão da Clínica Médica de Pequenos Animais do Hospital Veterinário da Universidade Federal de Campina Grande – Campus Patos.	16
Figura 3 - Internamento padrão da Clínica Médica de Pequenos Animais do Hospital Veterinário da Universidade Federal de Campina Grande – Campus Patos.	17
Figura 4 - Sala de urgência e emergência da Clínica Médica de Pequenos Animais do Hospital Veterinário da Universidade Federal de Campina Grande – Campus Patos.	17
Figura 5 - Gráfico distribuindo os 170 animais que permaneceram na Clínica Médica de Pequenos Animais em suas respectivas espécies e sexo.	19
Figura 6 - Consultório padrão da Clínica Cirúrgica de Pequenos Animais do HOSPMEV - Universidade Federal da Bahia.	26
Figura 7 - Sala de pré e pós-operatório da Clínica Cirúrgica de Pequenos Animais do HOSPMEV - Universidade Federal da Bahia.	26
Figura 8 - Vestiário feminino da Clínica Cirúrgica de Pequenos Animais do HOSPMEV - Universidade Federal da Bahia.	27
Figura 9 - Corredor de acesso às salas do Centro Cirúrgico da Clínica Cirúrgica de Pequenos Animais do HOSPMEV - Universidade Federal da Bahia.	27
Figura 10 - Sala cirúrgica padrão do Centro Cirúrgico de Pequenos Animais do HOSPMEV - Universidade Federal da Bahia.	28
Figura 11 - Gráfico ilustrando o total de cirurgias em cães e gatos realizadas no HOSPMEV e distribuídas em seus sistemas.	31

SUMÁRIO

1. INTRODUÇÃO	14
2. RELATÓRIO DO ESTÁGIO SUPERVISIONADO OBRIGATÓRIO	15
2.1. Clínica Médica de Pequenos Animais – Universidade Federal de Campina Grande	15
2.1.1. Descrição do local	15
2.1.1. Atividades	18
2.1.2. Casuística	18
2.2. Clínica Cirúrgica de Pequenos Animais – Universidade Federal da Bahia.....	25
2.2.1. Descrição do local	25
2.2.2. Atividades	28
2.2.3. Casuística	29
3. REVISÃO DE LITERATURA	32
3.1. Anatomia e fisiologia da glândula mamária de cadelas e gatas	33
3.2. Epidemiologia das neoplasias mamárias	35
3.3. Epidemiologia das hiperplasias mamárias	36
3.4. Sinais clínicos das neoplasias mamárias	37
3.5. Sinais clínicos das hiperplasias mamárias	37
3.6. Diagnóstico de neoplasias e hiperplasias mamárias	38
3.7. Tratamento de neoplasias mamárias	41
3.8. Tratamento das hiperplasias mamárias	44
3.8. Prevenção de neoplasias e hiperplasias mamárias	44
4. TRABALHO DE CONCLUSÃO DE CURSO	45
4.1. Introdução	45
4.2. Descrição dos casos clínicos.....	47
4.3. Discussão	52
4.4. Conclusão	53
5. CONSIDERAÇÕES FINAIS	54
6. REFERÊNCIAS BIBLIOGRÁFICAS	54

RESUMO

O presente relatório tem por finalidade apresentar a sistematização das atividades desenvolvidas no Estágio Supervisionado Obrigatório (ESO), as quais foram divididas em Clínica de Pequenos Animais e Cirurgia de Pequenos Animais, ocorridas entre os meses de julho a novembro de 2019. No período de 01 de julho à 01 de agosto de 2019, o estágio foi desenvolvido na Clínica de Pequenos Animais no Hospital Veterinário Universitário Prof. Ivon Macêdo Tabosa – UFCG, totalizando 320 horas de atividade. A segunda etapa foi realizada no setor de Clínica Cirúrgica de Pequenos Animais, no período de 03 de setembro à 01 de novembro de 2019, no Hospital de Medicina Veterinária Prof. Renato Rodenburg de Medeiros Neto - UFBA, com um total de 320 horas de atividade. Durante todo o ESO foram acompanhados os atendimentos de 315 animais, variando entre cães e gatos, de raças e idades diversas. No período de estágio realizado na clínica médica, foram catalogadas 116 afecções em cães, das quais 4,3% (05/116) corresponderam às neoplasias mamárias. Na espécie felina, foram identificados dois casos de hiperplasia mamária, representando 4,4% (2/45) dos casos avaliados. Diante disso, o objetivo deste trabalho foi também reunir esses casos de neoplasia e hiperplasia, agrupando as características semelhantes com finalidade de informar e discutir os aspectos clínicos.

1. INTRODUÇÃO

A presença dos animais no ambiente familiar vem se tornando cada vez mais frequente, visto que muitas vezes são considerados membros da família, amigos ou lembranças de algum membro não mais presente. O reconhecimento de que merecem respeito e cuidados vem fazendo deles peças fundamentais no avanço do mercado Pet, desde cuidados com higiene e aparência, a cuidados médicos regulares. Oliveira (2006) sugere que as relações entre seres humanos e cães são reflexos da modernização das cidades e da individualização, cada vez mais presente na cultura da sociedade ocidental.

Neste âmbito, foi realizado o Estágio Supervisionado Obrigatório, em duas Universidades de grande importância e destaque no Nordeste, com casuísticas variadas na área de pequenos animais. A primeira etapa foi desenvolvida na Clínica Médica de Pequenos Animais no Hospital Veterinário Universitário Prof. Ivon Macêdo Tabosa – UFCG na cidade de Patos na Paraíba.

No hospital veterinário da UFCG foi possível acompanhar os atendimentos de um total de 205 animais, variando entre machos e fêmeas de caninos e felinos de todas as idades e raças. Foram realizados procedimentos ambulatoriais, testes diagnósticos e acompanhamento dos mais diversos tratamentos. Foi possível catalogar 116 afecções em cães, das quais 12% (14/116) corresponderam às neoplasias. Destas, 35,7% (05/14) eram neoplasias mamárias. Se considerarmos somente as fêmeas caninas, o percentual de neoplasia mamária sobre para 50% (5/10). Na espécie felina, foram identificados dois casos de hiperplasia mamária, correspondendo a 4,4% (2/45) de todos os casos avaliados no período. Em alguns destes casos, foi necessário o encaminhamento para o setor cirúrgico do hospital.

A segunda parte do estágio foi realizada na área de Clínica Cirúrgica de Pequenos Animais, no Hospital de Medicina Veterinária Prof. Renato Rodenburg de Medeiros Neto - UFBA, na cidade de Salvador, Bahia. Neste local foram acompanhados 110 casos, sendo 58 na clínica cirúrgica e 52 cirurgias no centro cirúrgico, observando e auxiliando nos procedimentos realizados.

Diante do exposto, este relatório objetiva descrever seis casos de neoplasias e hiperplasias mamárias em fêmeas das espécies caninas e felinas de idades variadas, bem como a conduta realizada para cada caso em particular, acompanhadas na CMPA do Hospital Veterinário da UFCG.

2. RELATÓRIO DO ESTÁGIO SUPERVISIONADO OBRIGATÓRIO

2.1. Clínica Médica de Pequenos Animais – Universidade Federal de Campina Grande


2.1.1. Descrição do local

A Clínica Médica de Pequenos Animais (CMPA) localiza-se no Hospital Veterinário Universitário Prof. Ivon Macêdo Tabosa – UFCG, na Rodovia 110, bairro Jatobá, Patos, Paraíba. Esta dispõe estruturalmente de uma recepção (Figura 1); dois banheiros masculinos e dois banheiros femininos; quatro consultórios com modelo padrão (Figura 2), contendo mesa, cadeiras, mesa de atendimento de inox, armário e bancada com lavatório para as mãos, fornecendo todo o suporte necessário para realização das consultas e coleta de amostras biológicas para alguns exames complementares, não sendo divididos em especialidades ou espécies-alvo; um internamento de felinos, um de caninos e um de doenças infecciosas, todos dispondo da mesma estrutura, com sete gaiolas cada, para os animais internados, mesa de atendimento de inox, cadeiras e uma bancada com lavatório para as mãos (Figura 3); uma sala de urgência e emergência (Figura 4), havendo mesa de atendimento de inox, cilindro de oxigênio, armários com medicações e material de suporte para os animais, mesa, cadeiras e bancada com lavatório; e dois almoxarifados.

Toda essa estrutura permitiu que fossem feitas consultas de boa qualidade, atendendo as expectativas dos tutores e as necessidades do paciente, além de fornecer diagnósticos exatos e tratamentos apropriados com resultado positivo.

Além disso, a CMPA também conta com o apoio de outros setores do hospital para complementação dos exames e resolução dos casos, como a Patologia Clínica, Patologia Animal, Diagnóstico por Imagem, Anestesiologia, Cirurgia de Pequenos Animais e Microbiologia.

Figura 1 - Recepção da Clínica Médica de Pequenos Animais do Hospital Veterinário da Universidade Federal de Campina Grande – Campus Patos.



Fonte: Foto gentilmente cedida por Camila Azevedo (2019).

Figura 2 - Consultório padrão da Clínica Médica de Pequenos Animais do Hospital Veterinário da Universidade Federal de Campina Grande – Campus Patos.



Fonte: Foto gentilmente cedida por Camila Azevedo (2019).

Figura 3 - Internamento padrão da Clínica Médica de Pequenos Animais do Hospital Veterinário da Universidade Federal de Campina Grande – Campus Patos.



Fonte: Foto gentilmente cedida por Camila Azevedo (2019).

Figura 4 - Sala de urgência e emergência da Clínica Médica de Pequenos Animais do Hospital Veterinário da Universidade Federal de Campina Grande – Campus Patos.



Fonte: Foto gentilmente cedida por Camila Azevedo (2019).

2.1.2. Atividades

As atividades no setor ocorriam de segunda feira a sexta feira, iniciando às sete horas da manhã, tendo uma pausa das 12:00h às 14:00h como horário de almoço, só finalizando as atividades às 18:00h. O setor possuía seis médicos veterinários residentes, uma médica veterinária que supervisiona e coordena as atividades no dia-a-dia e um professor responsável por coordenar o funcionamento do Hospital. Além disso, contava com estagiários extracurriculares e supervisionados para melhor andamento dos procedimentos.

Ao longo das semanas eram feitas escalas para que quatro residentes e uma equipe de estagiários acompanhassem as consultas, enquanto os demais se responsabilizavam pelos internamentos, revezando as atividades semanalmente.

Todos os animais passavam por um processo de triagem, sendo feito pelos residentes, no qual era possível selecionar os casos urgentes e emergenciais para que tivessem prioridade no horário do atendimento. Em seguida, todos os animais eram pesados e direcionados aos respectivos consultórios. A partir de então era realizada a propedêutica médica veterinária, na qual foi possível participar da execução de todas as atividades necessárias como, exame clínico, coleta de sangue, punção aspirativa por agulha fina (PAAF) de nódulos e linfonodos, sondagem uretral para coleta de urina e/ou lavagem vesical, sondagem retal e limpeza e bandagem de feridas.

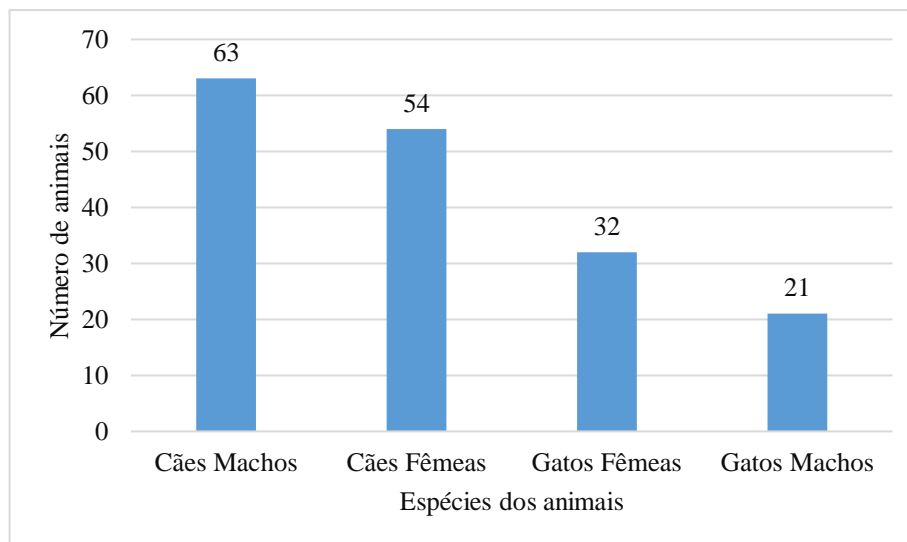
Em casos mais graves o paciente era encaminhado ao internamento, sendo solicitado alguns itens básicos para uso próprio, como alimentação e algumas medicações específicas para a enfermidade. Durante o período de internamento foi possível colocar acesso venoso nos animais, supervisionar fluidoterapia, fornecer água e alimento em sonda esofágica ou via oral com auxílio de seringas, dosar e administrar medicações oral, intramuscular, endovenosa e subcutânea e realizar a limpeza dos animais e dos seus utensílios.

2.1.3. Casuística

Ao final dos dois meses de estágio, foram acompanhados, em atendimento, 205 animais, destacando-se que 170 (82,92%) continuaram em atendimento na Clínica Médica de Pequenos Animais e obtiveram diagnóstico e tratamento. Destes, 37,05% (63/170) eram cães machos, 31,76% (54/170) eram cães fêmeas, 18,82% (32/170) eram gatos fêmeas e 12,35% (21/170) eram gatos machos (Figura 5). Alguns animais, 29 (17,08%), alguns foram encaminhados para

especialidades (Oftalmologia, Oncologia e Cardiologia), ou foram eutanasiados por conduta médica (Figura 5).

Figura 5 - Gráfico distribuindo os 170 animais que permaneceram na Clínica Médica de Pequenos Animais em suas respectivas espécies e sexo.



Fonte: próprio autor (ANDRADE, 2020).

Foram acompanhados casos de pacientes com afecções em sistemas cardiorrespiratório, nervoso, hematopoiético, digestório, urinário, reprodutor, musculoesquelético, tegumentar, afecções oncológicas, oftalmológicas, doenças infecciosas e avaliação geral (sem queixa clínica), podendo haver mais de um diagnóstico por animal. Alguns animais não obtiveram um diagnóstico preciso, sendo encaixados de acordo com a principal suspeita clínica.

Em relação aos cães, houveram dois animais sem alterações clínicas, atendidos somente para avaliação geral pré-cirúrgica e 116 cães cujas afecções foram distribuídas por principal sistema acometido (Tabela 1). Destacam-se como as afecções mais frequentes: 12,9% (15/116) casos de erliquiose, 10,3% (12/116) casos de fraturas em esqueleto apendicular, 5,2% (6/116) de displasia coxofemoral, 4,3% (05/116) de neoplasias mamárias, 4,3% (05/116) de tumor venéreo transmissível, 4,3% (5/116) casos de gastrite e 4,3% (5/116) de leishmaniose.

As doenças infecciosas sistêmicas foram observadas com frequência no período de estágio, correspondendo a 25,8% (30/116) do que foi acompanhado. Para os casos de leishmaniose, foram utilizadas sorologia (ELISA) e pesquisa direta do parasito em amostra de medula ou linfonodo. Diante da suspeita de parvovirose ou cinomose, realizou-se o teste rápido (imunocromatografia) como confirmatório.

Com relação aos casos de erliquiose, algumas vezes, seu diagnóstico foi baseado nos sinais clínicos, alterações hematológicas e resposta terapêutica (NÓBREGA, 2015). Isso porque muitos proprietários, apresentando baixo recurso financeiro, não podiam pagar pelos exames mais específicos em laboratório particular, como sorologia ou PCR. O Ensaio de Imunoabsorção Enzimática – ELISA, possui alta sensibilidade e especificidade para o diagnóstico de *E. canis*, usando reações antígeno-anticorpo, no qual só se obtém resultados positivos ou negativos. O teste de Reação em Cadeia da Polimerase - PCR, é o método de diagnóstico mais preciso, pois replica parte do DNA do patógeno, no entanto, torna-se mais caro que os demais (RIKIHISA et al. 1994; PEDROSO, 2006; NEER et al. 2002)

Muitos cães apresentaram fratura em esqueleto apendicular, correspondendo a 10,3% (12/116) dos casos, sendo 58,3% (7/12) nos membros pélvicos e 41,7% (5/12) nos membros torácicos. Normalmente, elas acontecem quando o osso é submetido a uma força ou situação de estresse, gerando ruptura da cortical óssea. É resultado, principalmente, de traumas causados por quedas ou atropelamentos (DIAS, 2006; FOSSUM, 2014; PIERMATTEI et al., 2009).

Dentre os casos oncológicos, destaca-se que 12% (14/116) dos cães apresentaram neoplasias. Destas, 35,7% (05/14) eram neoplasias mamárias. Se considerarmos somente as fêmeas caninas, o percentual de neoplasia mamária sobre para 50% (5/10). Segundo Feitosa (2014), a neoplasia mamária é uma enfermidade patológica comum em cadelas com mais de cinco anos de idade e corresponde, aproximadamente, à metade de todos os tumores em cadelas.

Tabela 1 - Enfermidades e suspeitas clínicas mais evidentes em cães, distribuídas por sistema acometido e sexo do animal, observadas na Clínica Médica de Pequenos Animais, do Hospital Veterinário da Universidade Federal de Campina Grande, durante os meses de julho e agosto de 2019.

(Continua)

Sistema acometido	Atendimentos clínicos	Caninos		Total
		M	F	
Sistema cardiorrespiratório	Broncopneumonia	1	-	01
	Arritmia sinusal respiratória	1	-	01
Sistema digestório	Gastrite	3	2	05
	Verminose	2	1	03
	Alergia alimentar	1	-	01
	Corpo estranho	1	-	01
	Hepatomegalia	1	-	01
	Pancreatite	1	-	01
	Esplenomegalia	-	1	01
	Eventração	-	1	01

Tabela 1 - Enfermidades e suspeitas clínicas mais evidentes em cães, distribuídas por sistema acometido e sexo do animal, observadas na Clínica Médica de Pequenos Animais, do Hospital Veterinário da Universidade Federal de Campina Grande, durante os meses de julho a agosto de 2019.
(Continuação)

Sistema acometido	Atendimentos clínicos	Caninos		Total
		M	F	
Sistema urinário	Cistite	3	1	04
	Doença Renal Crônica	2	-	02
	Urolitíase	-	1	01
Sistema reprodutor	Mastite	-	2	02
	Avaliação para OH	1	-	01
	Prenhez	-	1	01
	Criptorquidismo	1	-	01
Sistema musculoesquelético	Fratura em membro pélvico	3	4	07
	Displasia coxofemoral	2	3	05
	Fratura em membro torácico	1	4	05
	Degeneração da articulação coxo	1	1	02
	Artrose	-	1	01
	Osteocondrite	1	-	01
	Luxação de fêmur	1	-	01
	Fratura de vértebras caudais	1	-	01
Sistema tegumentar	Otite	4	-	04
	Piodermatite	1	1	02
	Demodicose	-	1	01
	Sarna sarcóptica	1	-	01
	Dermatofitose	-	1	01
	Malasseziose	-	1	01
	Pododermatite	-	1	01
	Dermatopatia	1	-	01
Oncologia	TVT ¹	2	3	05
	Neoplasia mamária	-	3	03
	Carcinoma mamário	-	2	02
	Cisto dentário	1	-	01
	Lipossarcoma	-	1	01
	Lipoma	-	1	01
Oftalmologia	Entrópio	-	1	01
	Úlcera de córnea	-	1	01
	Neoplasia ocular	1	-	01
	Protrusão de terceira pálpebra	-	1	01
Doenças infecciosas	Erliquiose	12	3	15
	Leishmaniose	4	1	05
	Parvovirose	2	3	05
	Cinomose	2	3	05

Tabela 1 - Enfermidades e suspeitas clínicas mais evidentes em cães, distribuídas por sistema acometido e sexo do animal, observadas na Clínica Médica de Pequenos Animais, do Hospital Veterinário da Universidade Federal de Campina Grande, durante os meses de julho a agosto de 2019.

(Conclusão)

Sistema acometido	Atendimentos clínicos	Caninos		Total
		M	F	
Avaliação geral	Pré-cirúrgica	-	1	01
Outros	Hérnia umbilical	1	1	02
	Trauma por mordedura	1	1	02
	Abscesso	2	-	02
	Peritonite	-	1	01
TOTAL: 52		63	55	118

¹TVT: Tumor Venéreo Transmissível
 Fonte: próprio autor (ANDRADE, 2020).

Em relação aos gatos, houveram sete animais atendidos somente para avaliação geral pré-cirúrgica e 45 cujas afecções foram distribuídas por principal sistema acometido (Tabela 2). Destacam-se como as afecções mais frequentes: 23,07% (12/52) do sistema digestório, 15,38% (8/52) do sistema cardiorrespiratório, 15,38% (8/52) do sistema reprodutor, 13,46% (7/52) do sistema musculoesquelético, 13,46% (7/52) de avaliação geral, 11,53% (6/52) do sistema urinário, 3,85% (2/52) do sistema nervoso e 3,85% (2/52) do sistema tegumentar.

Tabela 2 - Enfermidades e suspeitas clínicas mais evidentes em gatos, distribuídas por sistema acometido e sexo do animal, observadas na Clínica Médica de Pequenos Animais, do Hospital Veterinário da Universidade Federal de Campina Grande, durante os meses de julho a agosto de 2019.

(Continua)

Sistema acometido	Atendimentos clínicos	Felinos		Total
		M	F	
Sistema nervoso	Trauma Crânio Encefálico	2	-	02
Sistema cardiorrespiratório	Complexo respiratório felino	4	4	08
Sistema digestório	Verminose	1	3	04
	Doença periodontal	1	1	02
	Estomatite	2	-	02
	Gengivite	1	1	02
	Enterite	-	1	01
	Pancreatite	-	1	01

Tabela 2 - Enfermidades e suspeitas clínicas mais evidentes em gatos, distribuídas por sistema acometido e sexo do animal, observadas na Clínica Médica de Pequenos Animais, do Hospital Veterinário da Universidade Federal de Campina Grande, durante os meses de julho a agosto de 2019.

(Conclusão)

Sistema acometido	Atendimentos clínicos	Felinos		Total
		M	F	
Sistema urinário	DTUIF ¹ obstrutiva	3	-	03
	Doença Renal Crônica	-	1	01
	Rinomegalia	1	-	01
	Cistite	-	1	01
Sistema reprodutor	Fetos mortos	-	3	03
	Piometra	-	2	02
	Hiperplasia mamária	2	-	02
	Prenhez	-	1	01
Sistema musculoesquelético	Disjunção da sínfise metoniana	2	-	02
	Fratura em membro pélvico	1	1	02
	Fratura em vértebras caudais	1	-	01
	Disjunção sacro ilíaca	-	1	01
	Contusão muscular	-	1	01
Sistema tegumentar	Sarna notoédrica	-	1	01
	Laceração cutânea por mordedura	-	1	01
Avaliação geral	Pré-cirúrgica	2	5	07
TOTAL: 68		21	31	52

¹DTUIF: Distúrbio do Trato Urinário Inferior Felino

Fonte: próprio autor (ANDRADE, 2020).

Em vários atendimentos eram necessários solicitar exames complementares, que foram importantes para auxiliar na confirmação das hipóteses diagnósticas e direcionar o melhor tratamento. Portanto, quando necessário, eram realizadas coletas de sangue com auxílio de seringas de 3mL ou 5mL e agulhas de 22G ou 24G, e em alguns casos com auxílio do Escalpe 23G ou 25G. Para solicitação de hemograma o sangue era armazenado em tubos de 0,5mL com EDTA, fornecidos pelo laboratório de patologia clínica do hospital; para análises bioquímicas e sorológicas (ELISA) era armazenado pelo menos 1mL em tubos sem anticoagulante.

Em nódulos cutâneos e linfonodos, eram realizadas punções aspirativas com agulha fina (PAAF), utilizando agulhas de tamanho 22G ou 24G; as citologias auriculares eram realizadas com uso de SWAB; os raspados cutâneos e parasitológicos de pele, eram feitos com auxílio de

lâminas de bisturi tamanho 23 e lâminas de vidro; as punções de medula eram feitas com seringa de 5mL ou 10mL e agulhas de 22G ou 18G; e as coletas de urina com sonda uretral tamanho quatro para felinos e seis, oito ou 10 para cães, ou por compressão manual cuidadosa da bexiga.

Além destes exames, em determinados casos foram solicitados exames radiográficos (pélvicas, de membro torácico, membro pélvico, abdominal, torácica e de crânio), ultrassonografia abdominal e testes rápidos (imunocromatografia) para cinomose e parvovirose.

O total de exames solicitados foi de 326 entre os animais acompanhados, podendo ter ocorrido mais de um tipo por animal (Tabela 2), e foram de suma importância no auxílio do diagnóstico e na avaliação do animal. O hemograma é um dos exames mais solicitados nas práticas clínica e cirúrgica para que se verifique se a medula está produzindo células em quantidade adequada, além de auxiliar na investigação das doenças hematológicas (GROTTO, 2009).

Tabela 3 - Tabela totalizando quantidade de exames solicitados aos pacientes da Clínica Médica de Pequenos Animais do Hospital Veterinário da Universidade Federal de Campina Grande.

(Continua)

Exames realizados	Total
Hemograma	124
Bioquímicos	68
Ultrassonografia abdominal	32
Radiografia abdominal	02
Radiografia membro torácico	03
Radiografia membro pélvico	11
Radiografia torácica	05
Radiografia do crânio	03
Radiografia pélvica	08
Citologia de nódulo	16
Citologia auricular	05
Citologia de pele	11
Parasitológico de pele	09
Punção de linfonodo	08
Punção de medula óssea	05
ELISA ¹ para pesquisa de Leishmaniose	04
Teste rápido de Cinomose	05

Tabela 3 – Tabela totalizando quantidade de exames solicitados aos pacientes da Clínica Médica de Pequenos Animais do Hospital Veterinário da Universidade Federal de Campina Grande.

(Conclusão)

Exames realizados	Total
Teste rápido de Parvovirose	03
Urinalise	04
Total de tipos de exames: 18	326

¹ELISA: Ensaio de Imunoabsorção Enzimática

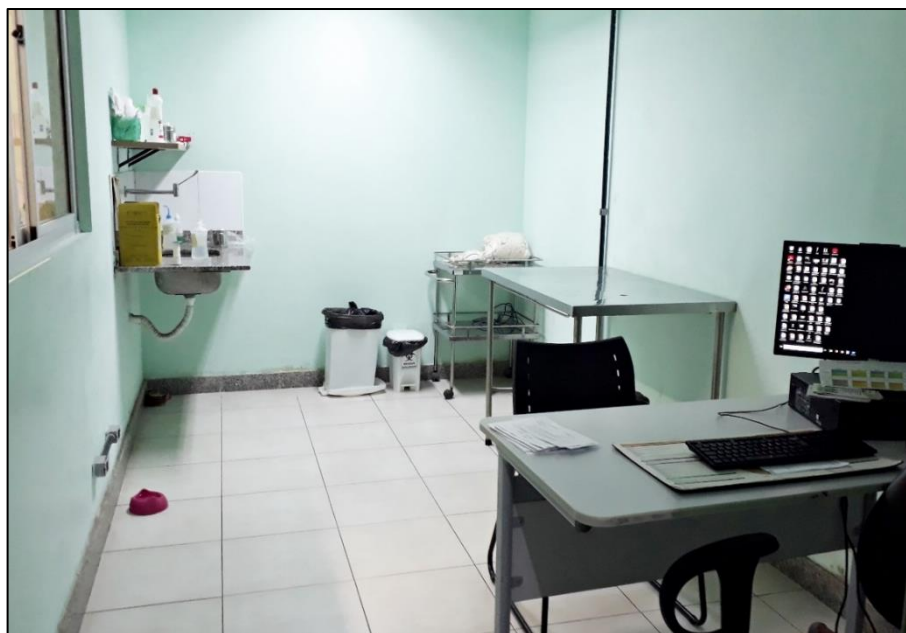
Fonte: próprio autor (ANDRADE, 2020).

2.2. Clínica Cirúrgica de Pequenos Animais – Universidade Federal da Bahia

2.2.1. Descrição do local

A Clínica Cirúrgica de Pequenos Animais (CCPA) localiza-se no Hospital de Medicina Veterinária Prof. Renato Rodenburg de Medeiros Neto, na cidade de Salvador, Bahia. Esta dispõe de dois consultórios com modelo padrão (Figura 6), contendo mesa, cadeiras, mesa de atendimento de inox, armários, bancada com lavatório e instrumentos médicos veterinários, para realização de consultas, bandagens, retirada de pontos e algumas coletas de material biológico; uma sala de pré e pós-operatório (Figura 7), dispondo de seis mesas de atendimento de inox, maca, mesas de madeira, cadeiras, computadores e instrumentos médicos veterinários, onde era possível colocar o acesso venoso no paciente antes de entrar no centro cirúrgico, e monitoramento dos pacientes no pós-cirúrgico ; dois vestiários, sendo um masculino e um feminino (Figura 8), com armários, prateleiras e banheiros; corredor de acesso ao centro cirúrgico, onde contém um lavatório de mãos e prateleiras com material cirúrgico disponível (Figura 9); e três salas cirúrgicas com modelo padrão (Figura 10), onde as cirurgias eram agendadas e realizadas na sala que tivesse disponível no momento. Esta continha todo o material necessário para os procedimentos cirúrgicos e para anestesia do paciente.

Figura 6 - Consultório padrão da Clínica Cirúrgica de Pequenos Animais do HOSPMEV
- Universidade Federal da Bahia.



Fonte: próprio autor (ANDRADE, 2019).

Figura 7 - Sala de pré e pós-operatório da Clínica Cirúrgica de Pequenos Animais do
HOSPMEV - Universidade Federal da Bahia.



Fonte: próprio autor (ANDRADE, 2019).

Figura 8 - Vestiário feminino da Clínica Cirúrgica de Pequenos Animais do HOSPMEV
- Universidade Federal da Bahia.



Fonte: próprio autor (ANDRADE, 2019).

Figura 9 - Corredor de acesso às salas do Centro Cirúrgico da Clínica Cirúrgica de
Pequenos Animais do HOSPMEV - Universidade Federal da Bahia.



Fonte: próprio autor (ANDRADE, 2019).

Figura 10 - Sala cirúrgica padrão do Centro Cirúrgico de Pequenos Animais do HOSPMEV - Universidade Federal da Bahia.



Fonte: próprio autor (ANDRADE, 2019).

2.2.2. Atividades

As atividades no setor ocorriam de segunda a sexta feira, das sete horas da manhã, com pausa ao meio dia, dando continuidade às 13:00 e finalizando 19:00 horas. A Clínica Cirúrgica dispõe de oito Médicos Veterinários residentes e um Médico Veterinário supervisor. Além disso, conta com ajuda dos professores especializados nas áreas cirúrgicas e de outros setores do hospital, como a Patologia Clínica, Patologia Animal, Clínica Médica de Pequenos Animais, Radiologia e Ultrassonografia. A escala de tarefas era revezada diariamente, sendo dois Médicos Veterinários na clínica cirúrgica, quatro no centro cirúrgico, um atuando como volante, auxiliando a todos os grupos e um na triagem.

Os animais passavam pelo processo de triagem na recepção do hospital, em seguida eram direcionados aos setores específicos. Passavam pela pesagem e seguiam ao consultório, no qual era possível realizar a anamnese, exame físico, coleta de sangue, colocação de tala, limpeza de feridas, curativos e prescrição de receitas. Os demais exames complementares eram realizados pelas equipes de cada setor específico, como por exemplo os exames de imagem.

Nos casos graves, em que o animal necessitava de internação, estes eram encaminhados para clínicas particulares da cidade, visto que o hospital não dispõe deste serviço.

2.2.3. Casuística

Ao término dos dois meses de estágio supervisionado, foram acompanhados um total de 110 animais, sendo 52 (47,27%) procedimentos cirúrgicos e os 58 (52,73%) restantes distribuídos em consultas e retornos. Do total de cirurgias, 28,84% (15/52) foram do trato reprodutivo, 23,08% (12/52) ortopédicas, 17,30% (9/52) do digestório, 15,4% (8/52) oncológicas, 9,61% (5/52) do trato urinário e 5,77% (3/52) foram do sistema nervoso, sendo que não houve mais de um procedimento cirúrgico por animal (Figura 11).

Foi perceptível que houve uma grande quantidade de cirurgias ortopédicas e uma quantidade mínima de cirurgias de mastectomia, devido a presença de um setor apenas para cirurgias de glândulas mamárias. A tabela 3 especifica os procedimentos divididos por sistema acometido.

Tabela 4 - Tabela agrupando as cirurgias acompanhadas em cães no período de setembro a novembro de 2019, no setor de Clínica Cirúrgica de Pequenos Animais do HOSPMEV da Universidade Federal da Bahia.

(Continua)

Sistema acometido	Acompanhamento cirúrgico	Caninos		Total
		M	F	
Sistema nervoso	Denervação articular coxofemoral	2	1	03
	Laparotomia exploratória	2	1	03
Sistema digestório	Herniorrafia	2	1	03
	Extração dentária	-	-	01
	Tratamento periodontal	-	-	01
	Sialoadenectomia	1	-	01
	Orquiectomia	5	-	05
Sistema reprodutor	Ovário-histerectomia	-	2	02
	Mastectomia	-	2	02
	Cesariana	-	1	01
	Nodulectomia	-	4	04
Oncologia	Eletroquimioterapia	2	-	02
	Exérese de CCE ¹	-	1	01

Tabela 4 - Agrupamento das cirurgias acompanhadas em cães no período de setembro a novembro de 2019, no setor de Clínica Cirúrgica de Pequenos Animais do HOSPMEV da Universidade Federal da Bahia.

(Conclusão)

Sistema acometido	Acompanhamento cirúrgico	Caninos		Total
Ortopedia	Colocefalectomia	2	-	02
	Osteossíntese de úmero	1	1	02
	Estabilização cervical	1	-	01
	Osteotomia de nivelamento do platô tibial	1	-	01
	Correção de fratura com fixador externo	1	-	01
	Osteossíntese de rádio e ulna	-	1	01
	Osteossíntese de tarso	-	1	01
	Retirada de placa em matarcarpo	1	-	01
	Artrodese de calcâneo	1	-	01
TOTAL: 22		22	16	40

¹CCE: Carcinoma de Células Escamosas.

Fonte: próprio autor (ANDRADE, 2020).

Em relação aos gatos, houve uma prevalência nas cirurgias do sistema reprodutor, com 41,66% (5/12), seguido do sistema urinário com 33,33% (3/12), sistema digestório com 16,66% (2/12), oncologia com 8,33% (1/12) e ortopedia também com 8,33% (1/12).

Tabela 5 - Agrupamento das cirurgias acompanhadas em gatos no período de setembro a novembro de 2019, no setor de Clínica Cirúrgica de Pequenos Animais do HOSPMEV da Universidade Federal da Bahia.

(Continua)

	Acompanhamento cirúrgico	Felinos		Total
Sistema digestório	Extração dentária	0	1	01
	Tratamento periodontal	0	1	01
Sistema urinário	Cistotomia	1	-	01
	Uretrostomia	-	1	01
	Nefrotomia	-	1	01
Sistema reprodutor	Orquiectomia	2	-	02
	Penectomia	2	-	02
	Ovário-histerctomia	-	1	01

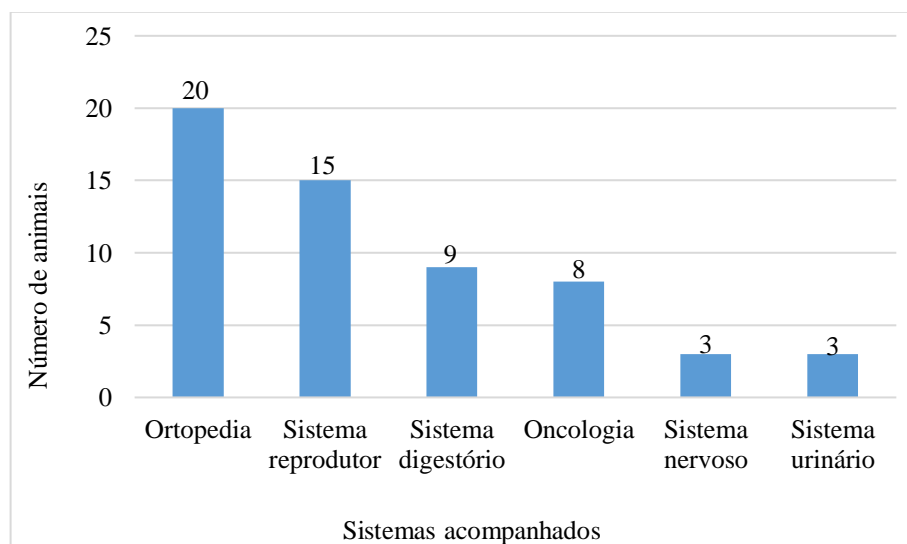
Tabela 5 - Agrupamento das cirurgias acompanhadas em gatos no período de setembro a novembro de 2019, no setor de Clínica Cirúrgica de Pequenos Animais do HOSPMEV da Universidade Federal da Bahia.

(Conclusão)

Acompanhamento cirúrgico		Felinos	Total
Oncologia	Eletroquimioterapia	- 1	01
Ortopedia	Osteossíntese de olecrano	1 -	01
Total: 10		6 6	12

Fonte: próprio autor (ANDRADE, 2020).

Figura 11 - Gráfico ilustrando o total de cirurgias em cães e gatos realizadas no HOSPMEV e distribuídas em seus sistemas.



Fonte: próprio autor (ANDRADE, 2020).

Ao total, foram realizados 80 exames, podendo ter sido realizada mais de um tipo por animal (Tabela 4).

Tabela 6 - Tabela totalizando quantidade de exames solicitados aos pacientes caninos e felinos da Clínica Cirúrgica de Pequenos Animais do HOSPMEV da Universidade Federal da Bahia.

Exames realizados	Total
Hemograma	20
Bioquímicos	18
Ultrassonografia abdominal	06
Ultrassonografia perineal	01
Radiografia do crânio	01
Radiografia torácica	06
Radiografia abdominal	01
Radiografia membro torácico	04
Radiografia membro pélvico	05
Radiografia da pelve	03
Citologia de nódulo	05
Citologia auricular	01
Sorologia para pesquisa de FIV ¹ e FeLV ²	01
Eletrocardiograma	04
Ecocardiograma	02
Tomografia de coluna vertebral	01
Parasitológico de fezes	01
Total de tipos de exames: 17	80

¹FIV: Vírus da Imunodeficiência Felina

²FeLV: Vírus da Leucemia Felina

Fonte: próprio autor (ANDRADE, 2020).

3. REVISÃO DE LITERATURA

A melhoria dos métodos diagnósticos e clínicos e suas disponibilidades em medicina veterinária nos últimos 20 anos vem promovendo aumento na taxa de sobrevivência dos animais de estimação, os quais começam a apresentar doenças diretamente relacionadas com o envelhecimento (EHRHART; POWERS, 2007). Entre elas, o câncer apresenta-se como o principal responsável pela morte de cães e gatos idosos, sendo tratado como uma doença de grande impacto em medicina veterinária (MEUTEN, 2002).

As alterações das glândulas mamárias são muito frequentes nos carnívoros domésticos, principalmente nas fêmeas, sendo mais comum também nas não castradas e com idade

avançada. Tratam-se de alterações que possuem tratamentos, no entanto, precisam de avaliação minuciosa do caso, bem como exames complementares (DE NARDI; FERREIRA; ASSUNÇÃO, 2016). Mesmo diante de tantos avanços na Medicina Veterinária, ainda é frequente o surgimento das neoplasias e hiperplasias mamárias. Por isso, é de suma importância um melhor estudo dos casos para escolha do melhor tratamento.

A glândula mamária de cães e gatos é tubuloalveolar e composta de lóbulos secretores e drenada por ductos interlobulares que se conectam aos ductos lactíferos e aos seios lactíferos na base do teto. É sustentada por uma cápsula fibroelástica e a parte secretora é mantida unida por um estroma frouxo do tecido conjuntivo. Os cães possuem cinco pares de glândulas mamárias: glândulas torácicas cranianas e caudais, glândulas abdominais cranianas e caudais e glândulas inguinais. Gatos têm todas essas glândulas, porém a inguinal, se presente, é rudimentar (NIMWEGEN; KIRPENSTEIJN, 2012).

Estima-se que um em cada quatro cães com mais de dois anos de idade, morra de câncer (KHANNA et al. 2006; OLSON, 2007). O câncer mamário tem grande incidência e é uma das principais causas de mortalidade em cães. Os carcinomas mamários felinos estão entre as três neoplasias malignas mais comuns em gatos. A incidência anual dessa enfermidade foi estimada em 230 acometidos a cada 100.000 gatos (EGENVALL et al. 2010).

Segundo de Nardi (2002) dessa forma, a identificação precoce e o diagnóstico correto das neoplasias são extremamente importantes para a escolha do tratamento mais apropriado. As neoplasias mamárias representam o câncer mais frequente em cadelas e o terceiro tipo mais frequente em gatas, por isso a importância no estudo deste tema. Por essa razão, o objetivo deste texto foi revisar os principais aspectos relacionados às neoplasias e hiperplasias mamárias em cadelas e gatas.

3.1. Anatomia e fisiologia da glândula mamária de cadelas e gatas

As glândulas mamárias, presentes apenas nos mamíferos, são glândulas sudoríparas do tipo tubuloalveolar exócrinas e são capazes de desenvolver o processo de lactação nas fêmeas (KÖNIG, et al. 2016). Embora seu desenvolvimento comece com o início da puberdade, sob a influência de hormônios e fatores de crescimento, ela se mantém pouco desenvolvida até que ocorra a gestação (NIMWEGEN; KIRPENSTEIJN, 2012; FEITOSA, 2014).

A glândula mamária é composta por uma série de complexos mamários característicos de cada espécie, dispostos em uma ordem simétrica bilateral de cada lado da linha média na

face ventral do tronco. Em carnívoros e no suíno, estas se distendem da região torácica até a região inguinal (KÖNIG, et al. 2016).

As mamas dos cães normalmente são em número de 10, podendo variar na quantidade de complexos, sendo de oito a 12 e estão dispostas em pares e em duas series (cranial e caudal, direita e esquerda), exceto nas mamas inguinais, estendendo-se da parte caudal da região peitoral até a região inguinal (GETTY, 2015; KÖNIG, et al. 2016).

São, portanto, classificadas de acordo com sua localização, como: quatro torácicas (M1 e M2), quatro abdominais (M3 e M4) e duas inguinais (M5) (GETTY, 2015). A gata normalmente possui oito complexos mamários, também dispostos em duas fileiras simétricas que se prolongam do tórax ventral até o abdome (KÖNIG, et al. 2016).

O suprimento sanguíneo das glândulas mamárias se origina principalmente das artérias torácicas laterais e internas e da artéria pudenda externa. As três glândulas cranianas geralmente são supridas craniolateralmente pela artéria torácica lateral e profundamente pela artéria epigástrica superficial craniana. As duas glândulas caudais, normalmente são supridas pela artéria epigástrica superficial caudal, originária da pudenda externa, e no fundo por ramos das artérias ilíacas abdominais e circunflexas cranianas abdominais (DYCE, 2010).

Nos cães, a drenagem das glândulas mamárias torácicas cranianas e caudais são pelo centro linfático axilar, podendo também serem drenadas pelo centro linfático cervical superficial e pelo centro linfático torácico ventral (gânglios linfáticos cranianos e esternais caudais). As glândulas mamárias abdominais craniais e abdominais caudais podem drenar para o centro linfático axilar e para o centro linfático inguinofemoral, enquanto a glândula inguinal drena para o centro linfático inguinofemoral, para os linfonodos ilíacos mediais e às vezes para o centro linfático poplíteo (PATSIKAS; DESSIRIS, 1996; PEREIRA et al., 2003; PEREIRA et al., 2008).

Em gatos, as glândulas torácicas drenam para o centro linfático axilar, as glândulas abdominais drenam para o centro linfático inguinal e a glândula abdominal cranial também pode drenar para o centro linfático axilar (RAHARISON; SAUTET, 2007). As glândulas torácicas e abdominais cranial também podem drenar para os gânglios linfáticos esternais cranianos (RAHARISON; SAUTET, 2005). Comunicação linfática direta entre glândulas laterais ou contralaterais adjacentes ou anos de drenagem) em comparação com cães com tumores benignos (8,5 anos) (NIMWEGEN; KIRPENSTEIJN, 2012).

Segundo König e colaboradores (2016), uma das alterações características do ciclo sexual da cadela incluem crescimento e proliferação da glândula mamária a cada ciclo, mesmo

quando a cadela não procria, retornando ao seu tamanho normal após o estro. Acredita-se que proliferação frequente e subsequente regressão da glândula mamária seja um fator de predisposição para incidência elevada de tumores mamários na cadela.

O efeito hormonal no desenvolvimento da neoplasia mamária, pode ser avaliado pela incidência do desenvolvimento tumoral e sua relação com a fase hormonal em que as fêmeas se encontram, geralmente antes da OH (BICALHO, 2012; FELICIANO et al. 2012).

3.2. Epidemiologia das neoplasias mamárias

A neoplasia mamária é uma enfermidade patológica comum em cadelas com mais de cinco anos de idade e corresponde, aproximadamente, à metade de todos os tumores em cadelas. Embora sejam menos prevalentes em gatas, ainda constituem o terceiro tumor mais comum em felinos (FEITOSA, 2014). Leal e colaboradores (2017), analisando o prontuário de animais com neoplasias mamárias em Aracaju-SE, observaram que foram mais acometidas as fêmeas com idade acima de 6 anos, sendo 80,6% das cadelas e 85,7% das gatas.

Acredita-se que neoplasias das glândulas mamárias possam ocorrer como resultado de interações complexas de fatores distintos como genética, fatores ambientais, nutricionais e principalmente hormonais (ANDRADE, et al. 2010).

Nos animais domésticos, as cadelas são as mais suscetíveis à ocorrência de tumores mamários. A exposição do tecido mamário aos hormônios ovarianos estrógeno e progesterona aumenta muito as chances da ocorrência de neoplasia. A incidência destes tumores é relativamente menor se a cadela passar por procedimento cirúrgico de OH antes do primeiro ciclo estral, mas ela aumenta progressivamente com a exposição a dois ciclos ovarianos (KLEIN, 2014).

O aumento do tecido mamário está, geralmente, associado ao estímulo do estro, e o rápido crescimento neoplásico coincide, muitas vezes, com o desenvolvimento de lesões metastáticas que se espalham através dos vasos linfáticos e sanguíneos para os linfonodos regionais e órgãos, principalmente os pulmões (FEITOSA, 2014; FOSSUM, 2014).

Muito se utiliza contraceptivos injetáveis em cadelas e gatas que não são castradas. O uso destes anticoncepcionais pode gerar diversos problemas como as neoplasias mamárias, além de afecções reprodutivas como piometra e mortalidade fetal (HAFEZ; HAFEZ, 2004; HONÓRIO et al., 2017).

A OH em cadelas realizada antes do primeiro estro reduz o risco de desenvolvimento da neoplasia mamária para 0,5%. O risco aumenta para 8% nas fêmeas esterilizadas após o

primeiro estro e 26% após o segundo ciclo estral. A maioria dos estudos não identificou benefício da castração após os quatro anos de idade, embora o risco de tumores benignos parece reduzir com a OH, devido à redução de exposição a fatores hormonais (DE NARDI; FERREIRA; ASSUNÇÃO, 2016).

Algumas raças se mostraram mais relatadas ao desenvolvimento de tumores mamários, sendo elas: Poodles, várias raças Spaniel, Setters ingleses, Pointers, Malteses, Yorkshire terriers, Dachshunds e Dobermans; Pastores Alemães são mais relatados com presença de tumores mamários malignos (SORENMO, 2003; EGENVALL, 2005; LANA; RUTTEMAN; WITHROW, 2007).

Em geral, a neoplasia mamária é vista em fêmeas mais velhas com idade média de 10 a 12 anos (CHOY, 2015). Os felinos machos também são acometidos por tumores mamários, embora com frequência muito menor, com incidência relatada de até 5% em comparação com as fêmeas (HAYES; MILNE; MANDELL, 1981; SKORUPSKI et al. 2005), no entanto, Merlo e colaboradores (2008) indicam que a incidência relatada em cães machos é inferior a 1%.

A dieta e a obesidade também podem contribuir com o risco de desenvolvimento de tumores mamários. A obesidade diminui a concentração sérica de hormônio sexual ligado à globulina, resultado no aumento de níveis séricos de estrógenos livre. Além disso, o tecido adiposo pode aumentar os níveis de estrógenos via aromatase (DE NARDI; FERREIRA; ASSUNÇÃO, 2016).

3.3. Epidemiologia das hiperplasias mamárias

A hiperplasia mamária é encontrada, mais comumente, em gatas jovens não castradas, mas também pode ser encontrada em gatas prenhes e em machos ou em fêmeas tratados com progestinas (p. ex., acetato de megestrol, acetato de medroxiprogesterona) (LORETTI et al. 2005; MACDOUGALL, 2003).

A progesterona exógena estimula a síntese de hormônio do crescimento na glândula mamária, que promove proliferação túbulo-alveolar causando a formação de nódulos benignos em animais jovens, também denominada de hiperplasia mamária (RUTTEMAN, WITHROW, MACEWEN, 2001; MISDORP, 2002).

Geralmente a maioria ou todas as glândulas são acometidas e o aumento é devido à rápida proliferação do epitélio de ductos e estroma mamários, no entanto, as glândulas abdominais caudais e inguinais tem um maior crescimento (LITTLE, 2015; DAVIDSON, 2015).

A hiperplasia pode ser grave, provocando necrose tecidual, ulceração e infecção. Suspeita-se que a causa seja uma resposta exagerada à progesterona natural ou às progestinas exógenas, porém, a doença também é relatada em casos raros em felinos machos ou fêmeas esterilizados sem histórico de tratamento com progestina (LITTLE, 2015).

3.4. Sinais clínicos das neoplasias mamárias

Os tumores mamários normalmente apresentam-se como nódulos de circunferência arredondada, com tamanho variado, podendo ser bem pequenos e até mesmo extremamente desenvolvidos. Alguns tumores podem ser irregulares, estar ulcerados, inflamados, aderidos à musculatura, e sua mobilidade é variável. Quando os tumores estão ulcerados, habitualmente ocorre contaminação bacteriana secundária evoluindo para áreas de necrose (DE NARDI; FERREIRA; ASSUNÇÃO, 2016).

Shafiee e colaboradores (2013) relataram que as neoplasias mamárias se localizam preferencialmente nas mamas inguinais (60%), depois nos pares abdominais (27%) e, por último, nas torácicas (13%). A maior ocorrência de tumores no lobo inguinal pode ser decorrente do maior volume de tecido mamário neste local.

Os tumores mamários felinos crescem rapidamente e provocam metástases para os linfonodos locais e pulmões, no curso da doença. Não são bem delimitados comparados aos tumores em caninos; são firmes e geralmente ulcerados. Os carcinomas mamários em machos se comportam de forma similar aos das fêmeas, mas são menos comuns (FOSSUM, 2014).

Alterações sistêmicas, como tosse, cansaço e/ou emagrecimento, devem sugerir a possibilidade de metástases, que podem envolver qualquer órgão, mas preferencialmente acometem os pulmões. Alterações locais, endurecimento da mama ou de toda a cadeia e eritema são indicativos de metástase local (OLIVEIRA, 2015).

Segundo Cassali et al. (2011), os animais acometidos também podem apresentar sinais não específicos, tais como fadiga, letargia, perda de peso, dispnéia, tosse, linfedema e claudicação, principalmente se houver metástase.

3.5. Sinais clínicos das hiperplasias mamárias

Na hiperplasia mamária, uma grande característica evidente é o crescimento rápido da(s) glândula(s) que pode vir acompanhado de ulceração, sangramento e necrose. A

linfonodomegalia pode acompanhar os quadros mais graves consequentes à estagnação do sangue (OLIVEIRA, 2015).

Gatos afetados com a hiperplasia mamária geralmente apresentam-se bem clinicamente e as massas não são dolorosas à manipulação. O inchaço grave das glândulas mamárias, no entanto, pode causar problemas locomotores (MACDOUGALL, 2013). O enorme aumento no volume tecidual pode levar a problemas de perfusão, com isquemia local e consequente ulceração da glândula e pele sobrejacente, o que pode causar uma doença sistêmica ou mesmo necrose, complicando ainda mais a condição (LORETTI, 2005; CONCANNON, 2010)

As mamas abdominais caudais e inguinais são as mais acometidas na hiperplasia mamária, em virtude do maior tamanho tecidual, contribuindo com o diagnóstico diferencial de neoplasias mamárias; e necessitando também de palpação minuciosa, pois a identificação de tumores pequenos pode ser dificultada (DE NARDI; FERREIRA; ASSUNÇÃO, 2016).

3.6. Diagnóstico de neoplasias e hiperplasias mamárias

Como frequentemente os tumores mamários são malignos, é necessária uma avaliação completa realizando exame físico geral do paciente e exame minucioso das mamas quanto a número de nodulações, local, tamanho, consistência, ulceração, aderência à pele ou parede abdominal e secreção pelo mamilo, a fim de auxiliar no diagnóstico (CHOY, 2015; DE NARDI; FERREIRA; ASSUNÇÃO, 2016).

A avaliação também deve envolver exames complementares como hemograma, perfil bioquímico sérico, urinálise, bem como palpação dos linfonodos regionais, quando houver linfadenopatia ou quando os linfonodos forem palpáveis, investigando, através da Punção Aspirativa por Agulha Fina (PAAF) ou biópsia tecidual (LANA; RUTTEMAN; WITHROW, 2007; CHOY, 2015).

Segundo Fossum (2014), os resultados dos exames de hemograma completo, perfil bioquímico e urinálise não são específicos para neoplasia mamária, mas são importantes para identificar problemas geriátricos e verificar a saúde do animal para seleção do tratamento adequado.

O meio auxiliar para se chegar ao diagnóstico envolve exames de imagem e laboratoriais (OLIVEIRA, 2015). As radiografias torácicas nas projeções direita, esquerda e ventrodorsal devem ser recomendadas e avaliadas para pesquisa de metástase pulmonar. A metástase torácica ocorre em 25% a 50% dos cães com tumores mamários malignos no momento do diagnóstico (FOSSUM, 2014; OLIVEIRA, 2015).

Segundo Oliveira (2015), a ultrassonografia abdominal avalia o comprometimento dos órgãos abdominais e linfonodos assim como a tomografia e a ressonância. No entanto, estes são menos solicitados devido a indisponibilidade de alguns locais em relação aos seus equipamentos e ao custo dos exames que são relativamente caros.

O diagnóstico final do tumor mamário depende do exame dos tecidos obtidos por biópsia aspirativa, incisional ou excisional (OLIVEIRA, 2015). A citologia através do PAAF ou biópsia de linfonodos palpáveis contribui para a determinação do estadiamento tumoral e escolha terapêutica, e deve ser realizada sempre que o animal apresentar linfonodomegalia, com formato e consistência anormais durante a avaliação clínica (DE NARDI; FERREIRA; ASSUNÇÃO, 2016).

O material obtido pela citologia deve ser secado ou imediatamente fixado em álcool a 70% para não comprometer a qualidade do mesmo. Deve-se evitar a contaminação com sangue e material necrosado (DE NARDI; FERREIRA; ASSUNÇÃO, 2016). A eficácia do diagnóstico citológico é comprometida em amostras com baixa celularidade, excesso de sangue, gota espessa, manchas ou artefatos, bem como forma inadequada de coleta e coloração (SIMON et al., 2009).

Existem resultados variáveis comparando diagnóstico citopatológico e histopatológico. Por exemplo, Nóbrega e colaboradores (2013) compararam a citologia com a histologia em casos de neoplasias mamárias e obtiveram uma acurácia de 79,31% e sensibilidade de 96,4% no teste citopatológico. A citopatologia, principalmente em relação à determinação de malignidade, demonstrou ser eficaz.

Contudo, a citologia é um exame de triagem e o exame histopatológico continua sendo o mais fidedigno para o diagnóstico de tumores mamários (SIMON et al., 2009). Na biópsia, pode ser encaminhada uma porção representativa da lesão (incisional) ou totalidade da lesão (excisional) para análise histopatológica. Na biópsia excisional, deve-se enviar todo o tecido retirado para análise, pois os tipos tumorais podem ser diferentes, além de permitir a avaliação das margens de segurança (OLIVEIRA, 2015).

Com relação ao estadiamento em cadelas, foram estabelecidos cinco estádios, no qual o estágio 1 representa a neoplasia menor que três centímetros e não manifesta metástase em linfonodos e demais órgãos. No estágio 2, a neoplasia pode medir de 3 a 5 centímetros e também não há evidências de metástase em linfonodos e nos outros órgãos. No estágio 3 a neoplasia é maior que 5 centímetros e ausência de metástases. O estágio 4 refere a tumores de quaisquer dimensões com metástase em linfonodos regionais e inexistência de metástase nos diversos

órgãos. O estágio 5 demonstra neoplasia mais avançada, na qual pode possuir qualquer tamanho e ter presença ou não de metástase em linfonodos regionais e demais órgãos (Tabela 7) (BAUDY, 2012; SLEECKX et al., 2011, apud COSTA, 2019).

Tabela 7 - Estadiamento para neoplasias mamárias em cadelas.

Estádio	Tamanho tumoral	Status nodal	Metástases
1	T1 < 3cm	N0	M0
2	T2 3-5cm	N0	M0
3	T3 > 5cm	N0	M0
4	Qualquer tamanho	N1	M0
5	Qualquer tamanho	Qualquer N	M1

Fonte: Adaptado de DALECK, 2016; SORENMO et al. (2011) – Adaptado por COSTA, (2019).

Conforme descrito por Giménez e colaboradores (2010), o estadiamento em gatas possui apenas estádios (Tabela 8): o estágio 1 refere-se a neoplasias menores que dois centímetros, sem metástases em linfonodos regionais e demais órgãos; o estágio 2 às neoplasias com tamanho entre dois e três centímetros e também sem metástases; o estágio 3 refere-se a tumores maior que três centímetros, possuindo ou não metástase em linfonodos, mas sem metástase em órgãos e o estágio 4 são tumores de qualquer tamanho, possuindo ou não metástase em linfonodos regionais e nos demais órgãos. O prognóstico para tumores com dimensões maiores do que 3 centímetros com existência de metástase em linfonodos regionais e a distância ou não, é considerado péssimo (SOENMO, 2003; SOENMO et al., 2011).

Tabela 8 - Estadiamento para neoplasias mamárias em gatas.

Estádio	Tamanho tumoral	Status nodal	Metástases
1	T1 < 2cm	N0	M0
2	T2 2-3cm	N0	M0
3	T1 ou T2	N1	M0
	T3 > 3cm	N0 ou N1	
4	Qualquer tamanho	Qualquer N	M1

Fonte: GIMÉNEZ et al. (2010); MORRIS (2013); SOENMO; WORLEY; GOLDSCHMIDT (2013) – Adaptado por COSTA, (2019).

É essencial o conhecimento dos principais aspectos envolvidos com a hiperplasia mamária no momento da avaliação de uma gata com neoformação desta glândula, pois, mesmo tendo condições benignas, possuem o carcinoma de mama como principal diagnóstico

diferencial, o qual possui intensa distinção em relação à terapia e prognóstico (FILGUEIRA, et al., 2015).

O diagnóstico clínico da hiperplasia mamária é realizado associando-se as manifestações apresentadas à idade do animal, ao histórico de uso de progesterona exógena ou de cobertura e à palpação das glândulas mamárias (OLIVEIRA, 2015). Deve ser diferenciada, por meio de exames citológicos da neoplasia mamária (DAVIDSON, 2015).

O diagnóstico definitivo é fornecido pela biopsia, que mostra quadro histológico de hiperplasia fibroepitelial difusa, caracterizado por vários graus de proliferação de epitélio ductal mamário intralobular e estroma interlobular. O diagnóstico diferencial deve incluir neoplasias mamárias malignas de crescimento rápido e mastite (OLIVEIRA, 2015).

Após a coleta do material, recomenda-se realizar a fixação das amostras em formol a 10% em um volume 10 vezes maior que o tamanho do fragmento tumoral e enviar ao laboratório de patologia animal dentro de um período de 24 horas para não comprometer a avaliação imuno-histoquímica, uma vez que, para esse tipo de análise, após 24 horas de fixação em formalina a 10%, a amostra deverá ser mantida em álcool a 70% até seu processamento (DE NARDI; FERREIRA; ASSUNÇÃO, 2016).

A técnica de imuno-histoquímica (IHQ) serve para detecção de células epiteliais metastáticas (BIANCHI et al. 2018). Estudos mostram que a imuno-histoquímica é uma importante ferramenta em patologia mamária para pesquisa de micrometástases em linfonodo sentinela (SALLES et al. 2009, SORENMO et al. 2011).

3.7. Tratamento de neoplasias mamárias

Os vínculos familiares com os animais têm um papel importante na determinação do tratamento a ser estabelecido nos pacientes com câncer. Este elo é tão importante que frequentemente dita a abordagem terapêutica utilizada em um determinado paciente. Outro importante fator relacionado com a família é a questão financeira. Na maior parte dos casos o tratamento de um gato ou cão com um tumor maligno metastático ou disseminado possui um alto custo (DAVIDSON, 2015).

Segundo Davidson (2015), de modo geral, nas neoplasias mamárias, é melhor utilizar um tratamento agressivo quando o tumor é detectado, devido ao fato de possuir mais chances de erradicar as células tumorais, em vez de esperar que o tumor avance, ou seja, “tratar grande quando a doença é pequena”. Remover “somente 99%” das células tumorais não levará a uma cura.

Todo o esforço deve ser feito para erradicar cada célula de câncer presente no corpo, após ser detectado. Caso não possa obter uma cura, os dois principais objetivos do tratamento utilizado tendem a ser a diminuição do tumor e alcançar uma boa qualidade de vida para o animal (DAVIDSON, 2015).

A terapia de escolha é a remoção cirúrgica, exceto para carcinoma inflamatório ou presença de metástases distantes, visto que o prognóstico é ruim e a cirurgia geralmente não melhora o resultado (NIMWEGEN; KIRPENSTEIJN, 2012). No entanto, quando realizada, a excisão do tumor permite o diagnóstico histológico e pode ser curativa, melhorar a qualidade de vida ou alterar a progressão da doença (FOSSUM, 2014).

Conforme Nimwegen e colaboradores (2012), a investigação histológica deve ser sempre realizada para classificar o tumor e avaliar as margens cirúrgicas. Se as margens estiverem incompletas, deve ser realizada uma segunda cirurgia ampla, para que todo o tecido acometido seja retirado.

Fatores como tamanho do tumor, localização, consistência, estado do paciente, drenagem linfática da glândula mamária acometida e consentimento do tutor, interferem na escolha da técnica cirúrgica para a remoção do tumor e na quantidade de margens a serem retiradas. Em gatos a reincidência local diminui quando é realizada a mastectomia unilateral em vez da lumpectomia. (FOSSUM, 2014; DE NARDI; FERREIRA; ASSUNÇÃO, 2016).

Baseando-se na drenagem linfática, tumores envolvendo as mamas torácicas craniais, caudais e abdominais craniais devem ser removidos em bloco. Tumores envolvendo as mamas abdominais caudais e as inguinais também devem ser removidos em bloco, incluindo os linfonodos adjacentes, evitando recidiva (DE NARDI; FERREIRA; ASSUNÇÃO, 2016).

Constatou-se que os linfonodos axilares, inguinais superficiais, inguinais sublombares e mediastínicos anteriores realizam a drenagem linfática das glândulas mamárias caninas. No entanto, pode haver drenagem linfática entre todas as glândulas. A principal comunicação ocorre entre os pares de glândulas torácicas craniais e torácicas caudais, responsáveis por drenar aos linfonodos axilares e entre as glândulas abdominais caudais e inguinais, que drenam aos linfonodos inguinais superficiais. As glândulas abdominais craniais podem drenar aos linfonodos axilares ou aos inguinais superficiais (ROBBINS, 2007).

As opções para a excisão cirúrgica incluem a lumpectomia (nodulectomia), mastectomia simples, mastectomia regional e mastectomia em cadeia unilateral ou bilateral (NIMWEGEN; KIRPENSTEIJN, 2012).

A lumpectomia/nodulesctomia é a remoção local de pequenos (<0,5 cm) tumores conhecidos por serem benignos ou por expressarem características benignas (NIMWEGEN; KIRPENSTEIJN, 2012). Faz-se a incisão da pele e a dissecação romba do tumor, juntamente com uma pequena borda de tecido normal (ROBBINS, 2007).

A mastectomia, também conhecida por mamectomia simples, envolve a remoção da glândula acometida e das glândulas adjacentes. Esta técnica é escolhida quando múltiplos tumores aparecem nas glândulas vizinhas na cadeia ou quando os nódulos se encontram entre duas glândulas (FOSSUM, 2014). A fáscia e a primeira camada muscular e a pele devem ser incluídas na margem sempre que houver suspeita de fixação leve ou moderada a estas estruturas (NIMWEGEN; KIRPENSTEIJN, 2012).

A mastectomia unilateral é realizada quando são encontrados muitos tumores ao longo da cadeia mamária, enquanto a mastectomia bilateral pode ser realizada quando numerosas massas aparecem nas duas cadeias. Vale ressaltar que quando o fechamento da pele for extremamente difícil ou impossível, o procedimento em fases (mastectomia unilateral com 4 a 6 semanas de intervalo) torna-se uma opção acima da mastectomia bilateral na maioria dos cães (NIMWEGEN; KIRPENSTEIJN, 2012; FOSSUM, 2014).

Uma razão para escolha da realização da OH por ocasião da remoção do tumor mamário é a redução dos hormônios circulantes durante os ciclos estrais. Caso a OH seja realizada simultaneamente à remoção da cadeia mamária, ela deve ser realizada em primeiro plano, com incisão cuidadosa a fim de evitar contaminação da cavidade abdominal com células esfoliadas (ROBBINS, 2007).

A quimioterapia é um tratamento adjuvante e é recomendada em cães com tumores mamários malignos de alto risco. Cães com tumores grandes e agressivos, como carcinomas, e linfonodos sentinelas, possivelmente não seriam efetivamente tratados apenas com a cirurgia, sendo recomendada a associação de outras condutas terapêuticas, como a quimioterapia antineoplásica (DE NARDI; FERREIRA; ASSUNÇÃO, 2016).

Segundo estudo realizado por Karayannopoulou (2001), oito cães receberam uma combinação de 5-fluorouracil e ciclofosfamida após a cirurgia, e oito cães tiveram apenas o tratamento cirúrgico. Um aumento significativo da mediana de sobrevida foi encontrado para o grupo que recebeu o tratamento adjuvante com quimioterapia em comparação com o grupo de cirurgia isolada (24 versus 6 meses).

O uso de doxorubicina, isoladamente ou em associação com a ciclofosfamida ou carboplatina, da cisplatina ou carboplatina como agentes únicos, e gencitabina associada à

carboplatina, tem sido relatado como formas de tratamento adjuvante de carcinoma mamário em cadelas (HAHN et al. 1992 apud SLATTER, 2003; DE NARDI; FERREIRA; ASSUNÇÃO, 2016).

3.8. Tratamento das hiperplasias mamárias

O tratamento da hiperplasia mamária varia com a etiologia subjacente. Gatas inteiras deverão ser castradas, e uma abordagem pelo flanco será mais apropriada, devido ao aumento da irrigação na linha média abdominal. Se a paciente estiver sendo tratada com progestinas, tal tratamento deverá ser suspenso. O fármaco de escolha para esse tratamento é o bloqueador de receptores de progesterona aglepristona (10 a 15 mg/kg/dia SC, nos dias 1, 2 e 7). (GÖRLINGER et al. 2002; NAK et al. 2004 apud LITTLE, 2015).

Segundo Görlinger e colaboradores (2002), para os casos de hiperplasia mamária que se desenvolveram após o uso de contraceptivos de longa ação, a exemplo do acetato de medroxiprogesterona, o tratamento com o aglepristone por apenas quatro a cinco dias pode não ser suficiente. Para este tipo de caso, além de realizar as doses iniciais do fármaco, parece ser adequada à utilização do antiprogestágeno uma ou duas vezes por semana até a remissão completa das lesões.

3.8. Prevenção de neoplasias e hiperplasias mamárias

A OH realizada antes do primeiro ciclo estral reduz o risco de desenvolvimento de hiperplasias mamárias e em 5% das neoplasias mamárias, sendo, portanto, uma das principais alternativas na prevenção dessas enfermidades (DE NARDI; FERREIRA; ASSUNÇÃO, 2016).

Além disso, o uso de progestágenos exógenos para prevenir o estro em cães e gatos está diretamente ligado ao surgimento de neoplasias e hiperplasias mamárias (DE NARDI; FERREIRA; ASSUNÇÃO, 2016), visto que estes hormônios são promotores da multiplicação celular, enfatizando, dessa forma, a importância da OH precoce (OLIVEIRA, 2015).

Outros fatores que estão interligados ao surgimento dessas alterações da glândula mamária é a predisposição genética e a dieta do animal (OLIVEIRA, 2015). Sabe-se que o tecido adiposo pode aumentar os níveis de estrógenos circulantes, e dessa forma, diminui a concentração de hormônio sexual ligado à globulina, resultando em estrógenos livres (DE NARDI; FERREIRA; ASSUNÇÃO, 2016).

4. TRABALHO DE CONCLUSÃO DE CURSO

ASPECTOS CLÍNICOS E EPIDEMIOLÓGICOS DAS NEOPLASIAS E HIPERPLASIAS MAMÁRIAS EM CADELAS E GATAS – RELATO DE SEIS CASOS

4.1. Introdução

Os animais, pela íntima convivência com seus proprietários, compartilham as mesmas condições geradas em seus donos. Uma das possíveis causas do surgimento de doenças malignas nas espécies canina e felina está correlacionada com a maior longevidade desses animais, através dos cuidados fornecidos a estes, como prevenção de doenças e fornecimento de dietas específicas por meio de rações balanceadas e terapêuticas, possibilitando que cães e gatos tenham maior expectativa de vida. Dessa forma, a incidência das neoplasias aumenta, pois quanto maior o tempo de vida do animal, maior é a sua exposição aos agentes cancerígenos (TERDARDI, et al. 2016).

Os tumores de glândulas mamárias são os tumores mais frequentes em cadelas, representando cerca de 50% a 70% de todas as neoplasias nessa espécie. Da mesma forma ocorre nas mulheres e estima-se o surgimento de 1 milhão de novos casos no mundo a cada ano, proporcionando alta mortalidade devido às metástases secundárias a essa neoplasia. No entanto, a incidência nas cadelas é três vezes maior que nas mulheres (DE NARDI; FERREIRA; ASSUNÇÃO, 2016). Em machos, é descrito um risco bastante inferior (1% ou menos) de desenvolvimento de tumor de glândula mamária (DE NARDI et al., 2016).

A idade que normalmente os tumores surgem é de 7 a 11 anos (média de nove anos), no entanto, a idade média dos cães com tumores malignos tem sido descrita maior (9,5 anos) em comparação com cães com tumores benignos (8,5 anos) (EGENVALL, 2005; LANA; RUTTEMAN; WITHROW, 2007; SORENMO, 2009). Cães com menos de cinco anos raramente são acometidos por tumores mamários malignos. No Brasil estima-se que a incidência de tumores malignos caninos seja superior a 70%, sendo maior do que nos EUA, cuja incidência descrita é de 50%, possivelmente pela prevenção através da OH em cadelas jovens (DE NARDI; FERREIRA; ASSUNÇÃO, 2016).

A massa mamária benigna pode tornar-se maligna e pode-se encontrar tipos neoplásicos diferentes na mesma cadeia mamária do animal (LYLE et al. 2007). O potencial de crescimento do tumor e a resistência do hospedeiro variam entre os pacientes. Os tumores podem ter

crescimento lento ou rápido. As neoplasias de crescimento rápido têm evolução subclínica mais curta e maior probabilidade a produzir metástases para linfonodos regionais ou locais mais distantes (OLIVEIRA, 2015).

Metástases podem ocorrer tanto em linfonodos regionais quanto em órgãos distantes, ocorrendo mais comumente nos pulmões; outros locais menos comuns são fígado, rins, cérebro, ossos e coração. Cerca de 50% das cadelas com tumores mamários malignos desenvolvem metástases (OLIVEIRA, 2015; KOPFLEISCH, 2010; LORUSSO; RUEGG, 2012).

Um estudo, realizado na cidade de Patos na Paraíba, demonstrou que a frequência de tumores em cães e gatos é alta, na região semiárida, principalmente em animais idosos (ANDRADE, 2012). Segundo Moore e colaboradores (2001) e Bonnett e colaboradores (2005), a alta prevalência de neoplasias deve-se ao aumento da longevidade em animais de companhia nos últimos anos, aumentando a incidência de neoplasias entre essa população. Este número elevado pode ser ainda mais influenciado pelo uso comum de progestágenos para a prevenção do cio nas fêmeas, aumentando o risco do surgimento de tumores (SORENMO, 2003).

A aparência clínica dos tumores mamários é variável, podendo estar sob a forma de nódulos circunscritos, superfície lisa ou irregular, ulcerados ou não, aderidos ou não a pele, com tamanho, consistência, mobilidade e quantidade variadas (CASSALI et al., 2014). Somente o carcinoma inflamatório apresenta características singulares, caracterizado por uma placa firme e contínua, com sensibilidade dolorosa, edema difuso, ulceração, hiperemia e hipertermia local (SÁ et al., 2011; CASSALI et al., 2014).

Na medicina veterinária atual, o sistema de estadiamento tumoral recomendado pela Organização Mundial de Saúde (OMS) é o TNM (tumor, linfonodo, metástase), pois, com auxílio da avaliação clínica e laboratorial é possível determinar a dimensão da lesão primária, propagação para os linfonodos regionais e a presença ou não de metástases, auxiliando no prognóstico terapêutico, visto que o estadiamento está associado diretamente com a evolução neoplásica e a disseminação tecidual (OWEN, 1980; QUEIROGA; LOPES, 2002; JERICÓ; SORENMO; WORLEY; GOLDSCHMIDT, 2013; NETO; KOGIKA, 2015).

É norteado por três elementos de avaliação onde “T” indica a extensão, em tamanho, do tumor primário, “N” o envolvimento de linfonodos regionais e “M” a presença ou ausência de metástases (SAKAMOTO, 2011). A OMS subdivide o parâmetro “T” em três categorias que associam o tamanho do tumor às evidências clínicas de fixação das neoplasias aos tecidos subjacentes (pele e musculatura). Já o parâmetro “N” possui subclassificações que indicam o envolvimento de linfonodos regionais (axilares e inguinais) localizados no mesmo lado ou o

envolvimento bilateral dos mesmos, e cada uma delas ainda é subdividida com a intenção de identificar se os mesmos estão “livres” ou aderidos aos tecidos subjacentes (ANDRADE, 2017).

Em felinos, os tumores mamários são o terceiro tipo mais frequente, ficando atrás das neoplasias hematopoéticas e cutâneas. Aproximadamente 80% desses tumores são malignos, de alto potencial metastático e, muitas vezes, fatal. Devido ao seu comportamento biológico ser caracterizado por rápido crescimento, alta velocidade de proliferação celular e capacidade de metastases para os linfonodos regionais e órgãos a distância, a incidência e morbidade desses tumores são altas (DE NARDI; FERREIRA; ASSUNÇÃO, 2016).

A hiperplasia mamária fibroadenomatosa dos felinos é um estado não neoplásico mediada pela progesterona, frequentemente encontrada em níveis elevados em gatas gestantes ou pseudogestantes, ou em animais castrados que tenham recebido progestinas exógenas, mais comumente o acetato de metilprednisolona e deve ser diferenciada, por meio de exames citológicos em microscópio, da neoplasia mamária (DAVIDSON, 2015).

É comumente observada em gatas jovens (com menos de 2 anos de idade), não castradas e após o tratamento com progesterona; no momento da puberdade; ou durante o primeiro estro, gravidez ou pseudo-gravidez. Em gatos machos também ocorre e está mais associada à administração de progestágenos sintéticos como acetato de megestrol, acetato de delmadinona, ou acetato de medroxiprogesterona. Raramente pode vista em gatos machos e fêmeas mais velhos (WEHREND, 2001; GÖRLINGER, 2002).

As gatas acometidas com esta enfermidade apresentam-se com aumento de volume mamário, com aspecto rígido e podendo haver tecido necrótico, envolvendo uma ou mais glândulas (DAVIDSON, 2015). Conforme Jonhston e colaboradores (2001), a biópsia de hiperplasia mamária em gatas jovens normalmente não é recomendada porque o histórico, o exame físico e os sinais clínicos são capazes de confirmar o diagnóstico.

Dessa forma, o objetivo deste trabalho foi relatar seis casos de animais com alterações de glândulas mamárias, acompanhados em um período de dois meses no Hospital Veterinário Universitário Prof. Ivon Macêdo Tabosa – UFCG, na cidade de Patos no estado da Paraíba.

4.2. Descrição dos casos clínicos

Durante os meses de julho e agosto de 2019, no Hospital Veterinário Universitário Prof. Ivon Macêdo Tabosa – UFCG, foram acompanhados sete casos de animais com alterações nas glândulas mamárias. Contabilizando os casos, foi possível detectar que todos eram fêmeas,

sendo cinco cadelas (71,42%) e duas gatas (28,57). As fêmeas caninas tinham idade entre seis a 17 anos, enquanto as gatas eram jovens, com idade de seis meses e um ano e cinco meses.

Foram selecionados quatro animais da espécie canina e as duas da espécie felina para descrição e discussão dos casos. Uma das cadelas não entrou no estudo por não ter ocorrido o exame clínico completo do animal.

A primeira cadela atendida pertence à raça Poodle, não castrada, com idade de 17 anos e peso de 2,5kg. Apresentou nódulo na mama havia 15 dias, quando foi levada para o atendimento veterinário. Ao exame físico todos os parâmetros vitais estavam dentro dos padrões de normalidade. A alteração mamária estava localizada na mama abdominal caudal esquerda, com consistência firme, não aderido à musculatura e medindo 1,0 cm de largura x 1,0 cm de altura. Nas demais mamas não foi notado a presença de nódulos.

A segunda paciente também foi uma cadela, fêmea, raça Poodle, não castrada, com idade de seis anos e peso de 3,4kg. Segundo relatos do tutor, o animal apresentou um nódulo próximo à cicatriz umbilical há um ano, mas com aumento progressivo nas semanas antecessoras ao atendimento médico veterinário. O tutor nega uso de hormônios exógenos e relata vacinas atrasadas. Ao exame físico o animal apresentou placas bacterianas na cavidade oral e arritmia sinusal respiratória à ausculta cardíaca, porém os demais parâmetros encontravam-se em sua normalidade. À palpação das glândulas mamárias, foi notável a presença de um nódulo localizado na mama inguinal direita, com consistência firme, não aderido à musculatura e formato não uniforme, medindo 0,8 cm de largura x 1,0 cm de altura.

A terceira paciente era uma cadela, sem raça definida (SRD), fêmea, não castrada, idade não informada e peso de 4,650kg. O tutor resgatou o animal das ruas há um ano, sendo que o animal já apresentava massas nas mamas. Havia uma semana que os nódulos ulceraram, antes do animal ser levado ao Hospital Veterinário para atendimento. Ao exame físico, durante ausculta cardíaca, o animal apresentou arritmia sinusal respiratória. Os demais parâmetros estavam normais. À palpação das mamas, notou-se a presença de nódulo na mama abdominal caudal esquerda, ulcerado, com odor fétido, circunferência não uniforme, presença de secreção purulenta e dor à manipulação. Também havia um nódulo na mama abdominal cranial direita, não aderido à musculatura, não uniforme e sem dor à palpação.

A quarta paciente, cadela da raça Poodle, não castrada, 12 anos e seis meses e 9,300kg, foi levada ao hospital veterinário, com queixa por parte do tutor, de que o animal apresentava nódulos nas mamas há seis meses, além de queixa de tosse seca e engasgo, sugerindo que

houvesse metástase. Ao exame físico, foi perceptível que o animal apresentava uma leve taquicardia e taquipnéia, mas os demais parâmetros encontravam-se normais.

A quinta paciente, gata SRD, não castrada, seis meses de idade e 2,350kg de peso. Segundo o tutor, surgiram vários nódulos nas mamas da paciente há duas semanas antecedentes à consulta, após aplicação de hormônio exógeno para prevenção de prenhez, não sendo de conhecimento deste o injetável usado. Ao exame físico, notou-se o linfonodo poplíteo esquerdo reativo e presença de aumento de volume em todas as mamas. Todos os nódulos eram de circunferência uniforme, não aderidos à musculatura e consistência firme. As mamas tiveram as seguintes medidas (Tabela 5):

Tabela 9 - Localização e tamanho dos nódulos mamários encontrados na quinta paciente, gata SRD, atendida na Clínica Médica de Pequenos Animais do Hospital Veterinário da Universidade Federal de Campina Grande – Campus Patos.

	DIREITA	ESQUERDA
Torácica caudal (M2)	3,5 cm x 4,3 cm	5,8 cm x 4,2 cm
Abdominal cranial (M3)	3,4 cm x 5,0 cm	4,8 cm x 5,0 cm
Abdominal caudal (M4)	4,0 cm x 4,7 cm	4,5 cm x 4,1 cm
Inguinal (M5)	7,0 cm x 6,0 cm	3,9 cm x 5,2 cm

Fonte: próprio autor (ANDRADE, 2020).

A sexta paciente, também gata SRD, não castrada, um ano e cinco meses e 4,5kg de peso, foi encaminhada ao hospital com queixa de aumento de volume em todas as mamas, com crescimento rápido e ulceração. O tutor relata que já houve aplicação de hormônio exógeno injetável no animal a fim de evitar prenhez, porém não soube informar o tempo nem quantidade de aplicações. Segundo relatos, a paciente já havia passado por tratamento em uma clínica veterinária particular, o qual também não foi informado pelo tutor, e não houve resultados positivos. Devido ao grande volume das mamas associado à ulceração, a apatia, anorexia e ao início do processo de lipidose hepática, o tutor resolveu não iniciar um novo tratamento, visto que a paciente havia perdido a qualidade de vida, optou-se pela realização da eutanásia, com confirmação do médico veterinário. A eutanásia foi realizada pelos anestesistas do setor de Anestesiologia do hospital veterinário, e o corpo do animal foi levado, posteriormente, após autorização do tutor, ao setor de Patologia Animal, no qual foi possível confirmar o diagnóstico de hiperplasia mamária.

As cinco primeiras pacientes passaram por mensuração dos tumores através de um paquímetro de material plástico, com medidas em centímetros (cm) e milímetros (mm). Na sexta paciente não houve mensuração das mamas.

Todas as fêmeas caninas passaram por procedimento para coleta de material para realização de alguns exames complementares a fim de auxiliar no diagnóstico e na melhor conduta terapêutica a ser adotada, sendo estes: hemograma, perfil bioquímico e punção aspirativa por agulha fina (PAAF) para realização de citologia mamária. Em todas, o resultado citológico foi positivo para carcinoma mamário. Apenas duas (a terceira e a quarta paciente) realizaram radiografia torácica nas projeções lateral esquerda e direita. Apenas em uma destas houve presença de metástase nos pulmões. Das duas gatas, apenas uma passou por coleta para hemograma e perfil bioquímico, visto que seu histórico e sua apresentação clínica forneciam um diagnóstico presuntivo de hiperplasia mamária.

Das quatro caninas, uma (caso um) não foi levada ao retorno para informação dos resultados dos exames complementares e realização do tratamento adequado, tendo seu caso inconcluso. Duas (caso dois e três) retornaram e foram encaminhadas ao setor de Cirurgia de Pequenos Animais, para realização de duas cirurgias em momentos diferentes, sendo a primeira para exérese unilateral da cadeia mamária acometida, ou mais acometida, pelo tumor mamário, e após duas semanas, foi realizada a segunda exérese do lado oposto. Essa divisão ocorre devido à pequena quantidade de pele disponível para sutura das extremidades, caso fossem removidas as duas cadeias concomitantemente. Apenas uma (caso quatro) paciente foi encaminhada diretamente da Clínica Médica para o setor de Oncologia para tratamento quimioterápico. A partir deste momento, não foi possível acompanhar a evolução da paciente. As duas que passaram por procedimento cirúrgico também foram direcionadas, posteriormente, para o setor de Oncologia, visto que os tratamentos quimioterápicos e radioterápicos do hospital são de responsabilidade desse setor.

A gata diagnosticada com hiperplasia mamária iniciou o tratamento com bloqueador de receptores de progesterona, Aglepristona (10 a 15 mg/kg/dia SC, nos dias um, dois e sete). O tutor realizou a primeira aplicação, no entanto não compareceu na segunda e sétima, não concluindo o tratamento. Após aproximadamente seis meses, retornou ao hospital veterinário para reiniciar o tratamento, que atualmente está em curso.

Em resumo, podemos destacar as principais características relatadas e observadas ao exame clínico (Quadro 1).

Quadro 1 - Resumo das principais características obtidas durante o exame clínico dos pacientes neoplasias e hiperplasias mamárias, na Clínica Médica de Pequenos Animais do Hospital Veterinário da Universidade Federal de Campina Grande – Campus Patos.

	CASO 1	CASO 2	CASO 3	CASO 4	CASO 5	CASO 6
Espécie	Canina	Canina	Canina	Canina	Felina	Felina
Raça	Poodle	Poodle	SRD	Poodle	SRD	SRD
Idade	17 anos	Seis anos	⁻¹	12 anos	Seis meses	1,5 anos
Peso	2,5kg	3,4kg	4,650kg	9,3kg	2,350kg	4,5kg
Castração	Não	Não	Não	Não	Não	Não
Uso de hormônio exógeno?	Não	Não	Não	Não	Sim	Sim
Tempo de evolução relatado pelo tutor	15 dias	Um ano	Mais de um ano	Seis meses	Duas semanas	⁻¹
Mamas Acometidas³	M4 esq.	M5 dir.	M3 dir.	⁻²	Todas	Todas
Tamanho⁴	T1	T1	T1	⁻²	T3	T3
Presença de úlceras	Não	Não	Sim	Não	Não	Sim
Há linfonodo envolvido?	Sim	Sim	Não	Não	Sim	⁻²
Metástase	⁻²	⁻²	⁻²	Sim	Não	⁻²
Evolução do caso	Desistência	Cirurgia	Cirurgia	Oncologia	Quimioterapia	Eutanásia

⁻¹ Informação não conhecida pelo tutor dos animais.

⁻² Informação não obtida no momento da consulta.

³ M1= mama torácica cranial; M2 = mama torácica caudal; M3 = mama abdominal cranial; M4 = mama abdominal caudal; M5 = mama inguinal.

⁴ Classificação do tamanho do tumor mamário conforme CASSALI e colaboradores (2014):

Cadelas: T1 = tumor < 3cm; T2 = tumor entre 3 e 5cm; T3 = tumor > 5cm.

Gatas: T1 = tumor < 2cm; T2 = tumor entre 2-3cm; T3 = tumor > 3cm.

Fonte: próprio autor (ANDRADE, 2020).

4.3. Discussão

Foi perceptível, nas cadelas, que a raça Poodle teve uma maior predominância, conforme descrito anteriormente por Egenvall (2005); Lana, Rutteman, Withrow, (2007); Sorenmo (2003), que o surgimento das neoplasias mamárias eram comuns raças. Da mesma forma ocorreu em relação à idade, sendo mais predominante animais adultos e idosos, com idade média de 11 anos e seis meses (desconsiderando o animal “três” que não teve idade informada), concordando com a descrição de Choy (2015), em que a idade média dos animais para o surgimento das neoplasias é entre 10 a 12 anos. Leal e colaboradores (2017), analisando o prontuário de animais com neoplasias mamárias em Aracaju-SE, observaram que foram mais acometidos aqueles com idade acima de 6 anos, sendo 80,6% e 85,7% das cadelas e gatas, respectivamente.

Nenhuma das cadelas, nas quais surgiram algum tipo de alteração mamária, eram castrados e também nunca haviam recebido hormônios exógenos. É descrito que cadelas, com idade maior que cinco anos, não castradas e obesas, são mais propensas a desenvolver esses tipos de enfermidades patológicas, mesmo que não recebam hormônios exógenos (DE NARDI; FERREIRA; ASSUNÇÃO, 2016). Isso pode ser devido ao longo período de exposição aos hormônios endógenos durante os ciclos estrais, prenhez ou pseudo-gestações (TERDARDI, et al. 2016). Outro fator digno de nota é que em todas as cadelas, as mamas mais acometidas foram as abdominais, craniais ou caudais, e as inguiniais. Esta condição é referida na literatura como decorrência do maior volume de tecido mamário presente nestes últimos pares (SHAFIEE et al., 2013).

Com relação a espécie felina, ambas eram sem raça definida (SRD), jovens, não castradas e receberam aplicações de hormônios exógenos pelos seus tutores, que não souberam informar qual o fármaco usado, visando evitar cio e conseqüentemente a prenhez. Nas duas gatas o diagnóstico foi de hiperplasia mamária. É comprovado que o uso de hormônios exógenos pode causar alterações nas glândulas mamárias, mais especificamente a hiperplasia, confirmado por Loretti e colaboradores (2005) e Macdougall (2003). Estes fatos explicam o motivo da hiperplasia acometer mais fêmeas jovens do que machos.

Foi realizada a PAAF dos nódulos mamários em todas as cadelas, e em seguida, análise citológica, embora esta não forneça o diagnóstico definitivo, porém, foi útil para excluir diagnósticos diferenciais como mastite e tumores cutâneos, tais como lipomas, mastocitomas, carcinomas de células escamosas, entre outros (CASSALI et al. 2014). Para o diagnóstico final,

recomenda-se a análise histopatológica. As duas cadelas desse relato, submetidas a excisão cirúrgica, tiveram as tumorações enviadas para avaliação histopatológica.

Para complementação diagnóstica e estabelecimento do tratamento mais adequado, é necessária a realização de exames radiográficos, seguindo o sistema TNM, uma vez que 25 a 50% dos casos de neoplasias mamárias malignas fazem metástases pulmonares (DE NARDI et al., 2016; SOAVE et al., 2008). Nos casos das cadelas relatados neste trabalho, somente em duas foram realizados os exames radiográficos. No terceiro caso não houve alterações neste exame e, como apresentava tumor menor que 3cm e linfonodos sem alterações, teve um bom prognóstico (estádio 1). O quarto caso apresentou metástase pulmonar, visível à radiografia, sendo assim classificado em estágio 5 e prognóstico desfavorável.

Muitas vezes, conforme observado neste relato, a avaliação dos pacientes fica incompleta ou o tutor não retorna para dar prosseguimento ao diagnóstico e tratamento. Firmo (2016) já observou aspectos semelhantes, comentando que a população brasileira, por falta de conhecimento e/ou restrição financeira, tende a procurar atendimento médico veterinário tardiamente; em consequência disto, muitas vezes a doença se encontra em estágio avançado. Adicionalmente, há maior risco do tutor não seguir o tratamento e/ou abandonar o animal. Almeida e colaboradores (2014) relatam que o principal motivo do abandono de cães em Centros de Zoonoses são as enfermidades.

Magalhães e colaboradores (2016), em sua pesquisa, observaram que a maioria dos tutores desconheciam a existência, causa e profilaxia das neoplasias mamárias. Nesse contexto, pode-se sugerir que médicos veterinários, aliados a instituições de ensino superior, aos conselhos de classe, gestores públicos e órgãos de proteção animal, invistam em campanhas educativas sobre posse responsável e prevenção de doenças, visando diminuir também a morbidade e mortalidade das neoplasias em cadelas.

É notável que em ambas as enfermidades é necessária a realização da OH, visto que esse procedimento cirúrgico não permite a ocorrência do ciclo estral nas fêmeas, diminuindo, desta forma, os hormônios progesterona circulantes. Além disso, vale ressaltar que fêmeas que passam pela cirurgia de mastectomia são impossibilitadas de amamentar, tornando-se mais um motivo para realização da castração.

4.4. Conclusão

A casuística acompanhada corrobora com as literaturas, as quais informam que as alterações das glândulas mamárias são frequentes nos carnívoros domésticos, principalmente

nas fêmeas. Os animais não castrados, obesos, adultos e idosos são os mais predispostos a apresentar as neoplasias, enquanto animais mais jovens, não castrados e com histórico de aplicação de hormônio exógeno são mais comuns ao surgimento das hiperplasias mamárias. Dessa forma, é necessário que os tutores façam uma maior observação dos seus animais a fim de constatar mais cedo o surgimento de massas nas glândulas e assim possam procurar auxílio veterinário mais precocemente. Também é importante a realização de consultas periódicas, possibilitando a investigação das nodulações e o planejamento de tratamento a ser adotado. O efeito prejudicial da aplicação de hormônios exógenos, visando a prevenção da prenhez, enfatiza os benefícios da castração, tanto em fêmeas, como em machos.

5. CONSIDERAÇÕES FINAIS

É de suma importância que durante a consulta todos os detalhes sobre o animal sejam questionados aos tutores, ultrapassando a queixa principal. O exame físico deve ser bem elaborado, investigando todos os sistemas do animal a fim de verificar e solucionar qualquer problemática que possa progredir e comprometer a qualidade de vida do paciente.

A conduta adotada pelo médico veterinário deve ser detalhada ao tutor, pontuando também as adversidades que podem surgir ao longo da trajetória de tratamento. Se necessário, termos de compromisso devem ser assinados antes de qualquer procedimento, seja cirúrgico, de coleta para exames ou tratamento.

O estágio supervisionado obrigatório (ESO) contribui na formação pessoal e profissional, gerando relações interpessoais positivas com os demais profissionais e com os tutores. Também colaborou na desenvoltura de oratória para abordagem dos questionamentos médicos e das atitudes para com os animais. Além disso, o ESO é capaz de explorar novos conhecimentos e culturas aplicadas em cada região, buscando formar a própria conduta que mais se enquadra em cada indivíduo.

6. REFERÊNCIAS BIBLIOGRÁFICAS

ALMEIDA, E. S. de et al. Estudo do destino dos cães no canil municipal de botucatu antes e após a lei nº 12.916 que dispõe sobre o controle da reprodução de cães. **Veterinária e Zootecnia**, v.21, n.3, p.433-439, set. 2014.

ANDRADE, F. H. E. et al. Malignant mammary tumor in female dogs: environmental contaminants. **Diagnostic Pathology**, v.5, n.45, p.1-5, jun, 2010.

ANDRADE, M. B. **Neoplasias mamárias em cadelas: estudo epidemiológico e expressão de HER-2 em carcinomas**. 2017. 100 f. Tese (Doutorado em Ciências Veterinárias) – Faculdade de Medicina Veterinária da Universidade Federal de Uberlândia, Uberlândia, 2017.

ANDRADE, R. L. F. S. de. **Neoplasia de Cães e Gatos na Paraíba**. 2012. 55f. Trabalho de Conclusão de Curso (Curso de Pós-Graduação - Mestrado) em Medicina Veterinária. Centro de Saúde e Tecnologia Rural – Campus de Patos, Patos, 2012.

BIANCHI, S. P. et al. Linfonodo axilar como sentinela de neoplasia mamária em cadelas. **Pesq. Vet. Bras.** Rio Grande do Sul, v.38, n.4, p.692-695, abr. 2018.

BICALHO, S. R. **Quantificação sérica do marcador tumoral CA 15.3 em cadelas híidas por quimioluminescência**. 2012. 28 f. Dissertação (mestrado) - Universidade Estadual Paulista, Faculdade de Ciências Agrárias e Veterinárias, 2012. Disponível em: <<http://hdl.handle.net/11449/89191>>.

BONNETTI, B. N. et al. Mortality in over 350,000 Insured Swedish dogs from 1995-2000: I. Breed-, Gender-, Age- and Cause-specific Rates. **Acta Veterinaria Scandinavica**, v.46, n.3, p.105-120, abr. 2005.

CARVALHO, R. L. DA S.; PESSANHA, L. D. R. **Relação Entre Famílias, Animais de Estimação, Afetividade e Consumo: Estudo Realizado em Bairros do Rio de Janeiro**. 2012. Sociais e Humanas, Santa Maria, v. 26, n. 03, p. 622 – 637.

CASSALI, G. D. et al. Consensus for the diagnosis, prognosis and treatment of canine mammary tumors - 2013. **Braz J Vet Pathol**. V.7, n.2, p.38-69, 2014.

CASSALI, G. D. et al. Consensus of the Diagnosis, Prognosis and Treatment of Canine Mammary Tumors. **Braz. J. Vet. Pathol**. p. 153-180, 2011.

CASTAGNO, K. L. B.; MARTINS, L. R. Insuficiência luteal em cadela da raça American Bully - Relato de caso. **Revista Brasileira de Reprodução Animal**, v.14, n.4, p.723-726, dez, 2017.

CHANG, S. C. et al. Prognostic factors associated with survival two years after surgery in dogs with malignant mammary tumors: 79 cases (1998-2002). **Journal of the American Veterinary Medical Association**, v.227, n. 10, p. 1625-1629, 2005.

CHOY, K. Oncologia. *In*: LITTLE, S. E. **O Gato: Medicina Interna**. Rio de Janeiro: Roca, 2015. p. 1128-1133.

CONCANNON, P. W.; VERSTEGEN, J. Some Unique Aspects of Canine and Feline Female Reproduction Important in Veterinary Practice. *In*: **Fibroepithelial hyperplasia in an entire**

male cat: cytologic and histopathological features. Tierärztliche Praxis Kleintier: Giessen, 2011. p.198–202.

COSTA, E. S. **Perfil de neoplasias mamárias em cadelas e gatas domiciliadas na mesorregião metropolitana de Belém, no período de 2016 a 2018.** 2019. 36f. Monografia – Universidade Federal Rural da Amazônia, Belém, Pará, 2019.

DAVIDSON, A. P. Distúrbios do Sistema Reprodutor. *In:* NELSON, R. W.; COUTO, C. G. **Medicina Interna de Pequenos Animais.** 5ed. Elsevier, 2015, p.936-939.

DE NARDI, A. B. et al. Prevalência de neoplasias e modalidades de tratamentos em cães atendidos no Hospital Veterinário da Universidade Federal do Paraná. **Archives of Veterinary Science**, v.7, n.2, p.15-22, 2002.

DE NARDI, A. B.; FERREIRA, T. M. M. R.; ASSUNÇÃO, K. A. Neoplasias Mamárias. *In:* DALECK, C. R.; DE NARDI, A. B. **Oncologia em Cães e Gatos.** Rio de Janeiro: Roca, 2016. p. 726-756.

DIAS, L. G. G. G. **Osteossíntese de tíbia com uso de fixador esquelético externo conectado ao pino intramedular tie-in em cães.** 2006. 79f. Dissertação (mestrado) - Universidade Estadual Paulista, Jaboticabal, 2006.

DYCE, K. M.; SACK, W. O.; WENSING, C. J. G. **Tratado de anatomia veterinária.** Rio de Janeiro: Elsevier, 2010.

EGENVALL, A. et al. Incidence of and survival after mammary tumors in a population of over 80,000 insured female dogs in Sweden from 1995 to 2002. **Preventive Veterinary Medicine**, Suécia, v.69, p.109-127, jan. 2005.

EGENVALL, A. et al. Morbidity of insured Swedish cats during 1999-2006 by age, breed, sex, and diagnosis. **Journal of Feline Medicine and Surgery**, v.12, p.948-959, ago. 2010.

EHRHART, E. J.; POWERS, B. E. The pathology of neoplasia. *In:* WITHROW S.; VAIL D. **Small Animal Clinical Oncology.** Filadélfia: Saunders, 2007.

FEITOSA, F. L. F. Semiologia da Glândula Mamária de Éguas, Cadelas e Gatas. *In:* FEITOSA, F. L. F. **Semiologia Veterinária: a arte do diagnóstico.** São Paulo: Roca, 2014. p. 349-352.

FELICIANO, M. A. R. et al. 2012. Neoplasia mamária em cadelas: revisão de literatura. **Revista Científica Eletrônica de Medicina Veterinária**, v.9, n.18, p.1-12.

FILGUEIRA, K. D. et al. Caracterização clínica e terapêutica de lesões mamárias não neoplásicas em fêmeas da espécie felina. **Acta Veterinária Brasilica**, v.9, n.1, p.98-107, 2015.

FIRMO, B. F. **Aspectos Clínico-Epidemiológicos das Neoplasias Mamárias em Cadelas Atendidas pela UNESP – Câmpus De Jaboticabal.** 2016. 65f. Dissertação (mestrado) - Universidade Estadual Paulista, Faculdade de Ciências Agrárias e Veterinárias, 2016.

GETTY, Robert. **Sisson & Grossman: anatomia dos animais domésticos**. Rio de Janeiro: Guanaba Koogan, 2015. p.1493.

GIMÉNEZ, F et al. Early Detection, Aggressive Therapy: Optimizing the management of feline mammary masses. **Journal of Feline Medicine and Surgery**, v.12, p.214–224, 2010.

GÖRLINGER, S. et al. Tratamento f Fibroadenomatous Hyperplasia in Cats with Aglépristone. **Journal of Veterinary Internal Medicine**, Netherlands, v.16, p.710-713, jun. 2002.

GROTTO, H. Z. W. O hemograma: importância para interpretação da biópsia. **Revista Brasileira de Hematologia e Hemoterapia**, São Paulo, n.31, v.3, p.178-182, 2009.

HAFEZ; E.S.E.; HAFEZ, B. **Reprodução Animal**. 7 ed. São Paulo: Manole, 2004. 513p.

HAYES, J. H. M.; MILNE, K. L.; MANDELL, C. P. Epidemiological features of feline mammary carcinoma. **The Veterinary Record**, v.108, n.5, p. 476-479, 1981.

HONÓRIO, T. G. A. de F. et al. Implicações patológicas após o uso de anticoncepcional, em cadelas situadas em Teresina – PI. **PUBVET**, v.11, n.2, p.176-180, fev. 2017.

JERICÓ, M. M.; NETO, J. P. A.; KOGIKA, M. M. **Tratado de medicina interna de cães e gatos**. Rio de Janeiro: Roca, 2015. p.477-516.

KARAYANNOPOULOU, M. et al. Adjuvant Post-operative Chemotherapy in Bitches with Mammary Cancer. **J. Vet. Med**, p.85-96, 2001.

KHANNA, C. et al. The dog as a cancer model. **Nature Biotechnology**, USA, v.24, n.9, p.1065-1066, set. 2006.

KLEIN, B. G. Doenças associadas à glândula mamária. *In: Cunningham Tratado de Fisiologia Veterinária*. 5ed. Elsevier, 2014, p.1129.

KÖNIG, H. E. et al. Tegumento Comum (Integumentum Commune). *In: KÖNIG, H. E.; LIEBICH, H. –G. Anatomia dos Animais Domésticos: Texto e Atlas Colorido*. 6.ed. Porto Alegre: Artmed, 2016. cap.18, p. 635-686.

KOPFLEISCH, R. et al. Metastatic canine mammary carcinomas can be identified by a gene expression profile that partly overlaps with human breast cancer profiles. **BMC Cancer** v.10, p.1-11, 2010.

LANA, S. E.; RUTTEMAN, G. R.; WITHROW, S. J. Tumors of the Mammary Gland. *In: WITHROW, S. J.; VAIL, D. M.; Withrow and MacEwen's Small Animal Clinical Oncology*. 4.ed. San Luis: Saunders Elsevier, 2007. cap.26, p.619-636.

LEAL, G. da S.; NASCIMENTO, J. C. S.; SANTOS, T. M. dos. Neoplasia mamária em caninos e felinos atendidos na cidade de Aracaju – Sergipe. **PUBVET**, v.11, n.1, p.46-49, jan. 2017.

LITTLE, S. E. **O Gato: Medicina Interna**. Rio de Janeiro: Roca, 2015. p. 1694-1738.

LORETTI, A. P. et al. Clinical, pathological and immunohistochemical study of feline mammary fibroepithelial hyperplasia following a single injection of depot medroxyprogesterone acetate. **Journal of Feline Medicine and Surgery**, v.7, p.43-52.

LORUSSO G.; RUEGG C. New insights into the mechanisms of organ-specific breast cancer metastasis. **Seminars in Cancer Biology**, p.226-233, 2012.

MACDOUGALL, L. D. Mammary fibroadenomatous hyperplasia in a young cat attributed to treatment with megestrol acetate. *In: Fibroepithelial hyperplasia in an entire male cat: cytologic and histopathological features*. Tierärztliche Praxis Kleintier: Giessen, 2011. p.198-202.

MACPHAIL, C. M. Cirurgias dos Sistemas Reprodutivo e Genital. *In: FOSSUM, T. W. Cirurgia de Pequenos Animais*. Rio de Janeiro: Elsevier, 2014. p. 780.

MAGALHÃES, C. da S. et al. Conhecimento de tutores de cães sobre tumor de mama em cadelas. **Acta Veterinaria Brasilica**, v.10, n.2, p.186-189, mar. 2016.

MERLO, D. F. et al. Cancer Incidence in Pet Dogs: Findings of the Animal Tumor Registry of Genoa, Italy. **Journal of Veterinary Internal Medicine**, Génova, v.22, p.976-984, abr. 2008.

MISDORP W. Tumors of the mammary gland. *In: MEUTEN D.J. Tumors in Domestic Animals*. 4ed. Iowa State Press: Ames. 2002: p.575-606.

MOORE, G. E. et al. Causes of death or reasons for eutanásia in military working dogs: 927 cases (1993-1996). **Journal of the American Veterinary Medical Association**, v.219, n.2, p. 209-214, jul. 2001.

NEER, T. M. et al. **Consensus statement on ehrlichial disease of small animals from the infectious disease study group of the ACVIM**. American College of Veterinary Internal Medicine. American College of Veterinary Internal Medicine. J Vet Intern Med. 2002.

NIMWEGEN, S. V.; KIRPENSTEIJN, J. Specific Disorders. *In: TOBIAS, K. M.; JOHNSTON, S. A., Veterinary Surgery: Small Animal*. Canadá: Saunders, 2012, p. 1320-1334.

NÓBREGA, D. F. da; TORRES, A. A. A.; ALMEIDA, A. C. O.; LUVIZOTTO, M. C. R. Análise comparativa do diagnóstico citopatológico e histopatológico de neoplasias mamárias de cadelas. **Archives of Veterinary Science**, Supplement, v.18, n.3, p274-276, 2013.

NÓBREGA, K. Q. **Estudo das principais doenças infecciosas em cães atendidos no hospital veterinário da Universidade de Brasília entre 2011 e 2014**. 2015. 55f. Trabalho de Conclusão de Curso em Medicina Veterinária – Universidade de Brasília, Brasília, 2015.

OLIVEIRA, C. M. de. Afecções do Sistema Genital da Fêmea e Glândulas Mamárias. *In: JERICÓ, M. M.; NETO, J. P. de A.; KOGIKA, M. M. Tratado de Medicina Interna de Cães e Gatos*. Rio de Janeiro: Roca, 2015. p. 4669-4764.

OLSON, P. N. Using the canine genome to cure cancer and other diseases. *Theriogenology*, USA, v.68, n.3, p.378-381, 2007.

OWEN, L. N. TNM Classification of tumours in domestic animals. **World Health Organization**, Geneva. p.26-32, 1980.

PATSIKAS, M. N.; DESSIRIS, A. The Lymph Drainage of the Mammary Glands in the Bitch: a Lymphographic Study. Part I: The 1st, 2nd, 4th and 5th Mammary Glands. *Anat. Histol. Embryol.*, Berlin, v.25, p.131-138, 1996.

PEDROSO, T. C. **Eficácia da Doxiciclina e da combinação com o Dipropionato de Imidocarb no tratamento de *Ehrlichia canis* em cães**. 2006. 65f. Dissertação (Mestrado em Saúde Animal) – Universidade Federal de Mato Grosso do Sul, Campo Grande, Mato Grosso do Sul, 2006.

PEREIRA, C. T. et al. 99M TC-LABELED DEXTRAN FOR MAMMARY LYMPHOSCINTIGRAPHY IN DOGS. *Veterinary Radiology & Ultrasound*, v.49, n.5, p.487-491, mar. 2008.

PEREIRA, C. T. et al. Lymphatic Drainage on Healthy and Neoplastic Mammary Glands in Female Dogs: Can it Really be Altered? *Anat. Histol. Embryol.*, v.32, p.282-290, dez. 2003.

PIERMATTEI, D. L.; FLO, G. L.; DECAMP, C. E. **Ortopedia e tratamento das fraturas dos pequenos animais**. 4ed. Barueri, São Paulo: Manole, 2009. p.28-849.

QUEIROGA F.; LOPES C. Tumores Mamários Caninos – Novas Perspectivas. **Congresso de Ciências Veterinárias** [Proceedings of the Veterinary Sciences Congress, 2002], SPCV, Oeiras, p.183-190, out. 2002.

RAHARISON, F.; SAUTET, J. Lymph Drainage of the Mammary Glands in Female Cats. *Journal of Morphology*, França, v.267, p.292-299, dez. 2005.

RAHARISON, F.; SAUTET, J. The Topography of the Lymph Vessels of Mammary Glands in Female Cats. *Anat. Histol. Embryol.*, França, v.36, p.442-452, fev. 2007.

RIKIHISA, Y.; EWING, S. A.; FOX, J. C. Western Immunoblot Analysis of Ehrlichia chaffeensis, E. canis, or E. ewingii Infections in Dogs and Humans. *Journal of Clinical Microbiology*. 1994; v. 32, n. 9, p. 2107-2112.

ROBBINS, M. Oncologia do Sistema Reprodutor. *In: SLATTER, D. Manual de Cirurgia de Pequenos Animais*. São Paulo: Manole, 2007. p. 2437-2444.

RUTTEMAN G. R.; WITHROW S. J.; MACEWEN E. G., 2001. Tumors of the mammary gland. *In*: WITHROW S. J.; MACEWEN E. G. **Small Animal Clinical Oncology**. 3ed. Philadelphia: W.B. Saunders, p.455-477.

SÁ, S. S.; REPETTI, C. S. F. Carcinoma inflamatório canino – revisão de literatura. **Acta Veterinaria Brasília**, v.5, n.1, p.8-14, 2011.

SAKAMOTO, S. S. **Identificação de elementos traço em tumores de mama de cadelas e sua correlação com histopatologia e prognóstico de vida**. 2011. 92 f. Monografia (Mestrado em Ciência Animal) – Faculdade de Odontologia e Curso de Medicina Veterinária, UNESP, Araçatuba, São Paulo, 2011.

SALLES, M. de A. et al. Contribuição da imuno-histoquímica na avaliação de fatores prognósticos e preditivos do câncer de mama e no diagnóstico de lesões mamárias. *J Bras Patol Med Lab. Minas Gerais*, v.45, n.3, p.213-222, jun. 2009.

SHAFIEE, R. et al. Comparative value of clinical, cytological, and histopathological features in feline mammary gland tumors; an experimental model for the study of human breast cancer. **Diagn Pathol**. v.8, p.136, 2013.

SILVA, T. C. et al. Avaliação do efeito inibitório da metergolina na lactação de cadelas com pseudociese – relato de caso. *In*: JORNADA DE ENSINO, PESQUISA E EXTENSÃO – JEPEX da Universidade Federal Rural de Pernambuco, 2009, Recife. **Anais**. Recife: UFRPE, 2009. p.1-2. Disponível em: < <http://www.eventosufrpe.com.br/jepex2009/cd/resumos/R1334-1.pdf>>. Acesso em 02 de mar. 2020.

SIMON, D. et al. Cytologic examination of fine-needle aspirates from mammary gland tumors in the dog: diagnostic accuracy with comparison to histopathology and association with postoperative outcome. **Vet Clin Pathol.**, v.38, n.4, p.521-528, 2009.

SKORUPSKI, K. A. et al. Clinical Characteristics of Mammary Carcinoma in Male Cats. **Journal of Veterinary Internal Medicine**, v.16, p.52-55, 2005.

SOAVE, T. et al. A importância do exame radiográfico torácico na abordagem de animais portadores de neoplasias. **Semina: Ciências Agrárias**, v.29, n.2, p.399-406, 2008.

SORENMO, K. Canine mammary gland tumors. **Vet Clin Small Animal**, Filadélfia, v.33, p.573-596, 2003.

SORENMO, K. U. et al. Canine mammary gland tumours; a histological continuum from benign to malignant; clinical and histopathological evidence. **Veterinary and Comparative Oncology**, v.7, n.3, p.162-172, 2009.

SORENMO, K. U. et al. Development, anatomy, histology, lymphatic drainage, clinical features, and cell differentiation markers of canine mammary gland neoplasms. **Vet. Pathol.** v.48, n.1, p.85-97, dez. 2010.

SORENMO, K. U.; WORLEY, D. R.; GOLDSCHMIDT, M. H. Tumors of the Mammary Gland. **Withrow and Macewen's Small Animal Clinical Oncology**. p. 538-556, 2013.

SOUZA T. M. **Estudo retrospectivo de 761 tumores cutâneos em cães**. 2005. 296 f. Dissertação de Mestrado em Patologia Veterinária – Universidade Federal de Santa Maria (UFSM, RS), Santa Maria, 2005.

TERDARDI, M. V. et al. Epidemiologia e Etiologia do Câncer. *In*: DALECK, C. R.; DE NARDI, A. B. **Oncologia em Cães e Gatos**. Rio de Janeiro: Roca, 2016. p. 22-64.

WEHREND, A.; HOSPES, R.; GRUBER, A. D. Treatment of feline mammary fibroadenomatous hyperplasia with a progesterone-antagonist. **Veterinary Record**, v.148, p.346-347, mar. 2001.